PATENT OFFICE
LIBRARY
DELETED FROM
SRIS STOCK

Med
K43639

SM 90

7 69
58

TRAITÉ

DES

GREFFES HUMAINES

OUVRAGES DU MÊME AUTEUR

Trêves morbides ou microbisme latent. 1 vol. in-8. Paris, 1895, A. Maloine, éditeur.

Études de Chirurgie générale. 1 vol. in-8. Paris, 1897, A. Maloine, éditeur.

Manuel pratique d'opérations gynécologiques. 1 vol. in-8. Paris, 1899. Octave Doin, éditeur.

Feuillets de Chirurgie, 1 vol. in-8. Paris, 1910. Octave Doin et fils, éditeurs.

Greffes ovariennes. Comptes rendus du XXVe Congrès de Chirurgie. Paris, 1912.

Évolution ultérieure des greffes ovariennes. Comptes rendus du XVIe Congrès international de Médecine. London, 1913.

Greffe de la glande thyroïde. Académie de Médecine. Paris, 30 juin 1914.

Greffes de membranes fœtales pour reconstituer la peau. Société de Médecine et de Chirurgie. Bordeaux, 30 novembre 1914.

Contribution à l'étude expérimentale des greffes articulaires. Travail à la Station physiologique du Collège de France. Paris, 15 décembre 1915.

Évolution des greffes articulaires. En collaboration avec Ed. Retterer, Professeur agrégé à la Faculté de Médecine. Société de Biologie. Paris, 18 décembre 1915.

54627

DELETED FROM
SRIS STOCK

TRAITÉ

DES

GREFFES HUMAINES

GREFFES OSSEUSES

ET ARTICULAIRES

PAR

Le Docteur S. VORONOFF

Chirurgien en chef de l'Hôpital auxiliaire
du territoire n° 197.

Avec 52 Radiographies et Photographies dans le texte.

PARIS
OCTAVE DOIN ET FILS, ÉDITEURS
8, PLACE DE L'ODÉON, 8

1916

Tous droits réservés.

$M90-

5756370

WELLCOME INSTITUTE LIBRARY

Coll.	WelMOmec
Coll. No.	WO

PATENT OFFICE LIBRARY

PATENT OFFICE LIBRARY
DELETED FROM SRIS CLOSE

AVANT-PROPOS

23.8.17.

Les travaux retentissants du grand savant français, Alexis Carrel, sur la greffe des vaisseaux, des membres et des organes ont donné une vigoureuse impulsion à cette nouvelle branche de la chirurgie et des tentatives de greffe de toute sorte ont été faites par des chirurgiens de tous les pays.

Depuis une vingtaine d'années les publications médicales contiennent un grand nombre d'observations ayant trait à la greffe de la peau, des os, des articulations, des vaisseaux, des nerfs et même des organes. Mais, en dehors de quelques articles de journaux et de thèses consacrés à l'étude des questions se rapportant aux greffes, aucun travail d'ensemble n'est venu coordonner les faits, les grouper, les analyser, de façon à en déduire la meilleure conduite à tenir dans chaque éventualité. L'absence d'un pareil ouvrage, d'un traité qui trace la voie à suivre, qui précise les indications, enseigne la technique, donne des renseignements exacts sur ce qu'il faut faire et ce qu'il faut éviter, sur ce qui assure le succès et ce qui conduit à l'échec, l'absence d'un pareil guide a paralysé jusqu'à ce jour beaucoup de bonnes volontés et a retardé la large pratique de la greffe.

Personne ne conteste plus l'utilité d'une greffe dans certaines circonstances, lorsque la maladie, ou l'intervention chirurgicale qu'elle a nécessitée, a privé l'organisme d'une partie essentielle pour la vitalité d'un organe, la fonction d'un membre, ou l'équilibre des échanges, mais peu de chirurgiens y recourent encore, dans l'incertitude qui règne sur la valeur réelle de cette méthode et dans l'appréhension de difficultés techniques parfois réelles, mais non insurmontables. Pourtant, tous y sont enclins par la tendance de la chirurgie actuelle qui, bien qu'étant très audacieuse, devient de plus en plus conservatrice.

Rendre à l'organisme ce dont la maladie ou le bistouri l'a privé,

reconstruire après avoir détruit ne paraît plus à l'esprit des chirurgiens comme une entreprise chimérique. Mais, c'est la façon d'y parvenir avec certitude, sans commettre une action préjudiciable au malade, qui demeure la préoccupation d'autant plus légitime qu'aucun traité n'existe, auquel on pourrait se rapporter comme à un guide sûr, basé sur l'analyse de tous les faits, de toutes les tentatives faites dans cette voie.

C'est pour combler cette lacune que nous avons entrepris ce travail, animé du désir de voir les greffes entrer dans la pratique courante de la chirurgie et n'être plus en quelque sorte l'apanage d'un petit nombre de chirurgiens. Nous y avions déjà songé lors de notre séjour à New-York, en suivant à Rockefeller Institut l'enseignement si clair, si précis du Maître ; mais, écrire un traité est une entreprise téméraire et d'une valeur douteuse si l'on n'apporte dans l'appréciation des faits le critérium de sa propre expérience.

Pendant plusieurs années nous nous sommes donc adonné à la pratique des greffes, aussi bien sur les animaux que sur l'homme. En ce qui concerne la partie expérimentale de notre travail, nous ne saurons jamais assez témoigner notre reconnaissance à l'éminent professeur de biologie, M. Gley, de nous avoir ouvert les portes de son laboratoire au Collège de France (Station Physiologique) où nous poursuivons nos expériences.

Nous croyons posséder actuellement des données suffisantes pour tenter la publication de cet ouvrage, tout en demandant à nos confrères l'indulgence pour les lacunes inhérentes au premier traité, écrit sur un sujet si vaste et encore si peu exploré.

Si ce livre leur donne encore plus de foi dans l'avenir des greffes, s'il leur procure plus d'assurance pour leurs propres tentatives, s'il contribue à faire entrer la pratique des greffes dans le domaine de la chirurgie courante, notre effort sera largement récompensé.

Nous avons divisé ce traité en deux parties distinctes.

La première est consacrée au squelette : greffes osseuses et articulaires.

La deuxième, qui est en préparation, envisagera les greffes des tissus et des organes : greffes cutanées, vasculaires, tendineuses, etc.

PATENT OFFICE LIBRARY

TRAITÉ

DES

GREFFES HUMAINES

23.8.17.

GREFFES OSSEUSES

INTRODUCTION

La question des greffes osseuses a une importance considérable à cause des applications pratiques qui en résultent.

On comprend facilement l'intérêt qu'il y a à faire la greffe osseuse quand on sait qu'avec elle on peut redonner à un membre la valeur fonctionnelle qu'un traumatisme, un sarcome, une ostéomyélite, etc., ont pu lui faire perdre.

Certes, ce sont des opérations d'une exécution délicate et qui exigent une attention soutenue, mais grâce à l'asepsie toujours plus parfaite, grâce aux perfectionnements de la technique et au progrès de l'instrumentation, elles donnent de plus en plus de bons résultats. Les observations se multiplient depuis une vingtaine d'années ; on en compte déjà quelques centaines et la transplantation restauratrice constitue aujourd'hui un complément tout indiqué à la résection d'un des trois os longs du membre supérieur et doit, en général, être employée chaque fois que l'un de ces os est évidé pour une cause quelconque.

Pour le membre inférieur, il est plus difficile de vaincre les hésitations. La raison en est la crainte d'une pseudarthrose secondaire après les résections larges suivies de greffes. En effet, il arrive encore assez souvent que la consolidation de la greffe manque à l'une de ses extrémités, ce qui naturellement présente plus d'inconvénient au membre inférieur, qui doit supporter le poids du corps, qu'au membre supérieur. Mais la pseudarthrose ne doit pas être considérée comme un échec complet, surtout au tibia quand le péroné voisin est intact et même au fémur. Un appareil prothétique permet très facilement la marche, appareil qui est très simple pour la jambe. Et l'opération n'a pas été inutile, car le transplant est pour l'appareil un point d'appui

très efficace, un levier qui permet de déplacer le membre. Avoir un membre avec un os interrompu *en un point* présente infiniment moins d'inconvénients que de posséder un membre en partie désossé sur lequel les muscles n'ont plus d'action, faute de tige rigide à laquelle ils auraient pu imprimer des mouvements.

Du reste, à mesure que la technique se perfectionne, ces pseudarthroses, consécutives à des greffes osseuses, sont de moins en moins fréquentes. L'opération de Hahn — greffe d'un segment pédiculé de péroné dans les cas de larges évidements du tibia, a donné, sur 25 cas publiés, 23 succès complets et 2 pseudarthroses, qui n'ont, pourtant, pas empêché la marche. En effet, le greffon s'étant solidement soudé à l'une de ces extrémités, il était facile de pallier au manque de consolidation à l'autre extrémité par un appareil prothétique. Les greffes libres ont, également, donné au tibia un grand nombre de résultats heureux, de soudure parfaite aux deux extrémités du greffon.

Quant à la possibilité de réparer par une greffe les larges pertes de substance du fémur, les faits rapportés par Stoukkey et Katzenstein en apportent la certitude.

Stoukkey, dans deux cas de *perte de substance du fémur mesurant* 7 *et* 8 *centimètres* au tiers moyen de l'os, a obtenu en six mois une consolidation complète du greffon. Katzenstein, après une *résection de* 13 *centimètres du fémur* pour sarcome, a eu un succès égal par une greffe d'un segment prélevé sur le tibia du malade. Au bout de huit mois la radiographie montrait le greffon aussi épais que le fémur, le malade marchait sans appareil, sans appui, sans canne ! (obs. CLIX).

Nous espérons bientôt enregistrer le même résultat heureux sur un de nos blessés auquel nous avons transplanté, le 28 juillet 1915, 16 *centimètres de son péroné*, pour combler le vide qu'un éclat d'obus a produit dans son fémur gauche. La radiographie, faite deux mois après l'opération, montre le greffon solidement implanté dans le canal médullaire des deux extrémités du fémur (observ. CXLIII).

Tous ces faits, corroborés par 195 observations, dont 12 personnelles, réunies à la fin de cet ouvrage et signées de noms de chirurgiens éminents de tous les pays, prouvent que les greffes osseuses ne sont point *des expériences, des tentatives hasardeuses, mais bien une belle acquisition, très réelle, très positive de la chirurgie moderne.*

Ce livre est justement destiné à le démontrer par sa partie documentaire et à contribuer, par l'étude de toutes les questions se rapportant aux greffes osseuses, à leur large application dans l'avenir.

PATENT OFFICE LIBRARY

INDICATIONS

La greffe osseuse s'impose chaque fois qu'il y a lieu de rétablir la continuité du squelette, de reconstituer la charpente du membre, de réparer la brèche qui s'y est produite.

C'est là le seul moyen de rendre à ce membre sa solidité et d'assurer le retour intégral de ses fonctions, exception faite bien entendu, pour les mouvements dépendant des muscles qui ont pu être détruits ou des nerfs qui ont pu être lésés.

Mais dans quels cas peut-il être nécessaire de transplanter le segment d'un os dans la continuité d'un autre os? Cela revient à indiquer les conditions qui peuvent interrompre cette continuité. Or, elles sont de deux sortes, suivant que la perte de substance est due à une intervention chirurgicale ou à un traumatisme. Dans la première catégorie entrent toutes les affections des membres qui exigent une intervention chirurgicale, une résection dans la continuité de l'os. C'est le cas *d'ostéo-sarcomes*, qui ont déjà fourni un très grand nombre d'observations permettant d'apprécier l'efficacité du traitement, à la fois conservateur et prothétique. Naguère, le diagnostic d'ostéo-sarcome équivalait à un arrêt d'amputation immédiate et haute. On ne reculait devant aucun sacrifice, de crainte de récidive. On pratiquait la désarticulation de la hanche pour un néoplasme du fémur, ou l'inter-scapulo-thoracique pour une tumeur de l'humérus. Mais, grâce aux travaux de Heurteaux, de Gangolphe, Cavaillon, Almartine, J.-L. Petit, Lejars et Monod en France, de Mickulicz, Borchardt et Altschul à l'étranger, la méthode conservatrice, les résections limitées à l'étendue du néoplasme, ont prévalu actuellement, surtout à l'égard des sarcomes à myéloplaxes. Ces opérations laissent naturellement de larges brèches dans la continuité de l'os et la greffe d'un segment osseux se trouve indiquée pour restituer la fonction du membre.

La même conduite est également applicable à des lésions osseuses plus rares, comme les *kystes osseux* (cas de Streissler). Mais là où la greffe osseuse trouve une indication fréquente, c'est lorsqu'il s'agit *d'ostéomyélite* grave ayant nécrosé largement la diaphyse; celle-ci s'est éliminée en partie avec la collection purulente, en partie à la suite des interventions chirurgicales que cette lésion provoque. Mais au lieu de voir cette diaphyse régénérée, comme il arrive assez souvent, on s'aperçoit parfois que la prolifération osseuse s'arrête et le membre reste ballant, privé de son levier osseux. Le périoste a été mortifié, annihilé, par l'infection et il est devenu

incapable de reproduire l'os. La greffe d'un segment osseux peut seule dans ces cas assurer la continuité du squelette.

La tuberculose osseuse peut fournir aussi l'occasion de greffes. C'est évidemment un terrain peu favorable à une transplantation qui exige une asepsie parfaite.

Il s'agit, en effet, généralement, de foyers purulents à fistules multiples, avec fusées et trajets traversant les parties molles infiltrées de tissus plus ou moins dégénérés. Cependant, la très belle observation de Walther, ainsi que celle de Bordenheuer prouvent bien que la chose est possible. La résection des os malades et leur remplacement par un greffon approprié peut donc entrer dans le cadre thérapeutique de la tuberculose osseuse.

Nous avons maintenant à étudier les indications de la transplantation osseuse restauratrice dans le cas *du traumatisme*. Ce sont des fractures ouvertes, ayant suppuré pendant des mois, éliminant, de temps en temps, des séquestres, qui exigent le plus souvent la greffe. La longue suppuration peut détruire l'activité du périoste, la perte de substance devient alors irréparable et l'os peut se trouver évidé, offrant une brèche de plusieurs centimètres.

Les accidents de travail, de chemins de fer, l'écrasement des membres par les machines produisent souvent de pareilles lésions en temps de paix. Mais c'est la guerre surtout qui a donné l'occasion d'observer simultanément un nombre considérable de ces fractures ouvertes, profondément infectées où l'os se trouvait souvent broyé sur une grande longueur, par une balle de fusil ou un éclat d'obus. Les esquilles nécrosées prélevées par le chirurgien, d'autres éliminées successivement durant les mois de suppuration, laissent souvent des vides que les brides du périoste restant ne parviennent pas toujours à combler par une production osseuse nouvelle. La greffe osseuse devient alors le complément indispensable d'un traitement rationnel.

D'autres fois, on n'observe aucune solution de continuité entre les deux fragments d'une fracture. Les radiographies et parfois les interventions chirurgicales antérieures donnent l'assurance que ces fragments sont bien en contact, et pourtant la fracture ne se consolide pas, et on se trouve en présence d'une pseudarthrose. On doit dans ces cas s'armer d'une grande patience, si l'on observe quelque progrès. Le temps, le massage et surtout l'usage prudent du membre blessé peut parfois amener la guérison. Mais si l'état reste stationnaire, il n'y a pas lieu de s'attarder aux injections irritantes, à l'électro-puncture, au frottement, aux opothérapies qui ne nous ont jamais donné des résultats bien probants. Un transplant actif mis entre les fragments languides aura, par contre, un effet certain. Codivilla a pu justement montrer une série de radiographies, où on voit l'os jeune sécrété par le greffon envahir peu à peu le foyer de pseudarthrose et finir par le combler. Mais dans la plupart des cas cet affaiblissement de la vitalité osseuse s'accompagne de lésions des fragments. En réalité, toute pseudarthrose avérée est en état de moindre activité ostéogénétique Les extrémités sont souvent atrophiées sur une étendue considérable et ne sont plus formées que par un tissu cicatriciel mi-osseux, mi-fibreux, qui saigne à peine, quand on l'entame ; le périoste qui les recouvre est éga-

lement fibreux, sans activité; le canal médullaire est obturé par un tissu osseux, d'abord peu dense, mais à la longue dur et éburné. Pour remédier à cet arrêt de vitalité, on est obligé de faire une large résection des fragments et ils se trouvent, par la suite, séparés par une perte de substance de plusieurs centimètres. Les juxtaposer, tout simplement, c'est produire un raccourcissement considérable, que la greffe seule peut éviter.

Mais, il y a plus. L'os a besoin, pour vivre dans de bonnes conditions, de sollicitations statiques et dynamiques que lui assure la tension des muscles et, d'autre part, le fonctionnement du membre. Ollier avait déjà mis en relief cette influence considérable que les travaux de Codivilla et de Hagen-Torn n'ont fait que confirmer.

Or, l'affrontement direct avec raccourcissement produit un relâchement des muscles, parfois tel, que ceux-ci forment un bourrelet et que le pied se trouve ballant, s'il s'agit d'une jambe. Il ne faut pas s'étonner, dans de pareilles conditions, d'obtenir une consolidation tardive ou nulle, sans compter une fonction des plus médiocres.

La greffe, au contraire, rétablira le membre aussitôt dans ses conditions normales de stabilité et amènera, généralement, une guérison prompte et aussi complète que le permettront les conditions particulières.

Il nous reste, pour terminer, à envisager la question de fixation d'une fracture par enchevillement central au moyen d'un greffon osseux vivant. Les fractures qui peuvent nécessiter cette intervention sont celles où il se produit une interposition des parties molles. En effet, deux cas peuvent se présenter : après un avivement économique, les fragments semblent se maintenir facilement au contact, d'eux-mêmes. Un appareil plâtré suffit dans ces cas. Mais si ces fragments continuent à s'écarter l'un de l'autre, si une fixation est nécessaire, alors, au lieu de nous servir d'un appareil de prothèse quelconque ou d'un fil métallique, on peut avec avantage recourir à l'enchevillement des fragments avec un segment prélevé au tibia ou au péroné, puisque cette cheville, au lieu d'être tolérée comme corps étranger, agira par sa vie persistante et sans doute aussi par son action ostéotrophique comme un facteur de fixation immédiate et de consolidation future.

Toutes ces données déterminent les conditions qui nécessitent la mise en œuvre des greffes pour la guérison des pseudarthroses de toute origine et, pour ce qui concerne les fractures, nous pouvons ainsi prévoir dans quels cas nous devrons proposer une greffe au blessé.

DU GREFFON

A. CORPS ÉTRANGERS

La greffe des os vivants date à peine de quinze à vingt ans et encore les premières tentatives n'enregistraient guère que des insuccès. C'est aux *corps étrangers* qu'on a eu d'abord recours : tubes métalliques (Payr), ébonite (Pean), ivoire (Cluton).

Malgré quelques succès, comme celui de Cluton, qui remplaça par une tige d'ivoire le tiers inférieur d'un radius réséqué pour néoplasme, ces corps étrangers ne sont pas à conseiller. Ils sont presque toujours mal supportés et doivent être enlevés ou sont éliminés spontanément par suppuration.

En supposant même qu'ils puissent être tolérés, grâce à une stérilisation et une asepsie rigoureuses, telles qu'on peut les réaliser aujourd'hui, ils seraient encore bien inférieurs aux greffes d'os vivants, puisqu'ils ne sauraient comme ces derniers se souder par un cal solide aux extrémités réséquées et augmenter d'épaisseur, proportionnellement au travail nouveau qui leur est imposé.

PATENT OFFICE LIBRARY

B. GREFFES HÉTÉROPLASTIQUES (Hétérogreffes)

La greffe hétéroplastique qui offrirait le double avantage d'avoir toujours sous la main un greffon, et un greffon bien vivant, avec son périoste et la moelle, a donné jusqu'à présent beaucoup de mécomptes et peu de bons résultats. Les différences de propriétés des sérums entre les individus d'espèce différente et les actions hémolitiques réciproques de ces sérums expliquent assez les difficultés rencontrées par tous les auteurs. On a bien enregistré quelques succès, tel le cas de Mac Gill qui a obtenu une consolidation et une fonction parfaites, en comblant la pseudarthrose du radius par 15 petits fragments pris au fémur d'un jeune lapin; tel aussi le cas de Tomita qui a greffé avec succès 15 centimètres du tibia d'un veau à la jambe d'un jeune soldat dont le tibia fut fracturé et a nécessité une large résection.

Tomita a obtenu également un excellent résultat dans une fracture comminutive de l'humérus droit chez un jeune soldat blessé à Moukden en mars 1904, en lui greffant, en mai 1906, entre les fragments libérés un segment de 7 centimètres de fémur de lapin, fixé aux deux bouts par des fils d'argent.

La consolidation a eu lieu en 6 mois et la radiographie montra un cal qui, partant des deux fragments et plus large à ses extrémités, *engainait* le greffon.

Nous avons eu également à enregistrer un succès en greffant, en mai 1905, un disque osseux de 8 centimètres sur 5, emprunté à l'omoplate d'un mouton pour combler la perte de substance de l'os occipital, à la suite de l'ablation d'un sarcome. Et, dans notre cas, nous avons eu à observer le même phénomène qui s'est manifesté dans le cas de Tomita et que sa radiographie a si bien montré.

L'ossification nouvelle était due non pas au greffon, mais à l'organisme récepteur, à l'activité persistante de son propre périoste. Tout au plus, peut-on admettre une action d'excitation du greffon sur ce périoste (V. observ. I).

On peut donc conclure à peu près sûrement que le *greffon hétéroplastique se comporte comme un corps étranger, soutien temporaire bien toléré s'il est aseptique, permettant à l'os récepteur de reprendre son activité ostéogénétique, mais, dans ces conditions, il n'y a point de greffe véritable.*

Peut-être dans l'échelle animale faudra t-il faire une exception pour les singes supérieurs, les anthropoïdes : chimpanzé, gorille, dont la parenté avec l'homme permettrait d'assimiler à une homogreffe la transplantation faite avec leurs os.

En effet, on fait invoquer cette parenté actuellement, encore avec plus d'assurance, depuis que Metschnikoff, Nicolle, Guénot et Blaret ont démontré les affinités pathologiques entre les deux espèces et depuis que Uhlenhut, Nuttal et Bruch de Batavia ont découvert une véritable parenté de sang, en traitant le sérum du singe et de l'homme par les méthodes différentes, inspirées par les recherches récentes des bactériologistes sur les propriétés des sérums. Ainsi le sérum de lapin préparé avec le sang de l'homme ne précipite aucun sérum animal, sauf celui des singes (précipité léger) et celui des anthropoïdes — précipité presque aussi abondant qu'avec le sérum humain. D'autre part, Bruch de Batavia, par la méthode de la déviation du complément, est arrivé au même résultat.

La similitude ainsi confirmée des sérums de l'homme et des singes supérieurs autorise donc l'espoir d'un échange possible entre leurs organes et ceux des anthropoïdes. Nous avons bien projeté de greffer aux blessés militaires les os de ces singes, mais les six chimpanzés que le gouverneur du Gabon nous avait adressés, sur la demande obligeante du ministre des Colonies, sont tous morts en route. Nous ne saurions donc nous prononcer.

Pourtant, la condamnation *a priori* de cette méthode serait d'autant moins permise qu'il existe déjà un fait qui lui est favorable. C'est l'observation que Küttner a présenté au Congrès de Chirurgie en avril 1913. Elle concerne un enfant atteint d'absence congénitale du péroné et chez lequel Küttner transplanta un péroné de singe. L'opération datait de dix-huit mois. La radiographie montre que l'os transplanté reste en place, sans trace de résorption, la ligne épiphysaire est conservée.

La question reste donc ouverte et ne pourra être résolue que par de nouvelles tentatives dans cette voie.

PATENT OFFICE LIBRARY

C. GREFFES HOMOPLASTIQUES (Homogreffes)

L'os humain sec n'est plus guère employé aujourd'hui malgré quelques succès à son actif. Paul Delbet à la Société des Chirurgiens de Paris défendit l'emploi de l'os décalcifié, citant à l'appui de sa thèse une observation personnelle d'un malade auquel il remplaça le métacarpien du pouce droit par un morceau d'os décalcifié par la méthode de Senn. L'opéré guérit parfaitement. Mais, dans le cas de Paul Delbet, le périoste du métacarpien avait pu être conservé en partie et servir à reformer l'os nouveau; l'os décalcifié n'aurait servi que de tuteur. Kausch aussi a obtenu un beau succès en 1910 en transplantant un fragment d'os sec. Il put reconstituer un tibia réséqué pour ostéo-sarcome avec un fragment du même os qu'il avait recueilli quelques jours auparavant au cours d'une amputation pour traumatisme. Ce fragment du tibia avait été dépouillé de son périoste, de sa moelle osseuse, et soigneusement bouilli après dégraissage à l'éther. Le malade guérit opératoirement, mais dut être amputé neuf mois après pour récidive. La pièce examinée à ce moment montrait une soudure parfaite de l'os mort transplanté avec les extrémités de l'os vivant.

Malgré ces succès, l'os sec ne constitue point un bon matériel de greffe. On risque toujours de voir le transplant se résorber complètement et la tentative de greffe échouer. De plus, *la substitution de l'os mort par du tissu vivant est désespérément lente.* Frangenheim, qui a pratiqué plus de 60 expériences, a trouvé que l'os vivant est déjà assimilé et remplacé au bout de six mois, alors que l'os mort n'est encore qu'à l'état de corps étranger et que sa substitution par de l'os nouveau commence à peine à s'ébaucher.

L'os humain vivant peut être prélevé sur des cadavres frais ou membres fraîchement amputés. C'est ainsi que Kuttner a procédé dans les trois cas qu'il a publiés au mois d'août 1911, en prélevant l'os sur le cadavre trois, onze et douze heures après le décès. Dans deux de ces cas, l'os prélevé avait été conservé vingt-quatre heures en glacière dans la solution de Ringer. Le succès a couronné ces trois tentatives.

Barth obtint aussi un beau succès en prélevant son greffon sur un cadavre frais. Axhausen greffa des fémurs de mort-né.

Des succès analogues ont été observés en prélevant le greffon sur un membre fraîchement amputé (Lexer, Barth, Grosse, Stoukkey, Mac-Ewen, etc.). Lexer a eu des résultats absolument surprenants en greffant les seg-

ments des tibias et même des fémurs recouverts de leur cartilage pris sur les membres amputés (voir Greffes articulaires).

Tous ces cas prouvent la possibilité de la greffe homoplastique qui offre sur la greffe autoplastique l'avantage considérable de ne nécessiter aucune mutilation, même minime du patient. On peut aussi parfois choisir plus facilement son transplant dans un os essentiel qu'on ne saurait sacrifier en autoplastique. Malheureusement, elle est difficile à réaliser : on n'a pas toujours sous la main un malade à amputer. L'amputation se fait de moins en moins aujourd'hui et la plupart de celles qui se font, ne permettent pas de se servir des os enlevés. En effet, avec les tendances conservatrices de la chirurgie moderne, on n'ampute guère que pour des lésions infectieuses très graves : des arthrites tuberculeuses, fistuleuses, des ostéomyélites ou des affections néoplasiques ; or, les greffons prélevés dans de pareilles conditions sont inutilisables. Une amputation pour gangrène sèche, par contre, pourrait fournir un transplant utilisable, et Lexer a obtenu ainsi de très beaux résultats.

Pendant la guerre les mêmes principes de conservation ont guidé les chirurgiens et seules les lésions septiques graves, la gangrène gazeuse, ou la gangrène consécutive à des sections vasculaires ont justifié l'amputation et encore lorsque la lutte pour la conservation du membre, suffisamment prolongée, n'a pas été couronnée de succès.

Évidemment au front même on observe des blessés dont un membre est presque complètement détaché et ne tient que par quelques brides de chair qu'on sectionne aussitôt. Mais la chirurgie des greffes exige des conditions difficilement réalisables au front et ces membres n'ont jamais pu être utilisés.

Par contre, les accidents de travail, de chemins de fer, occasionnant également la section des membres, peuvent fournir le matériel d'une greffe homoplastique. Mais ces conditions sont exceptionnelles et c'est au cadavre qu'on doit recourir pour prélever les os humains. Pour s'assurer du succès de la méthode il fallait déterminer pendant combien d'heures après la mort les os restaient stériles. C'est ce que firent Bergenmann, Nakokara et Digler. Les résultats de leurs expériences furent que les fragments d'os ainsi prélevés restaient stériles dix-huit heures après la mort.

Si cette limite de dix-huit heures se trouvait dépassée, l'os aurait beaucoup de chances de n'être plus stérile et, par conséquent, de faire échouer l'opération. Or, en France du moins, les autopsies n'étant permises que vingt-quatre heures après la mort du sujet, la prise du greffon devient chose légalement impossible.

Si cette dernière difficulté pouvait être éliminée, si l'on pouvait prélever des transplants avant la dix-huitième heure, il faudrait encore trouver des solutions capables de conserver à l'état de vie ralentie ces pièces de rechange. C'est ce qu'a tenté M. Bauer qui a pu transplanter avec succès des pièces osseuses conservées pendant trois semaines en glacière dans une solution de chlorure de sodium.

Malgré tout il reste encore au chirurgien la crainte de transmettre à son opéré quelque maladie chronique dont le sujet fournisseur du greffon aurait été atteint et les renseignements à cet égard ne doivent jamais être négligés.

Nous devons encore ajouter que les malades ont parfois une certaine répugnance à accepter une greffe provenant d'un cadavre ou d'un membre amputé. Un des malades de Lexer auquel ce chirurgien avait fait une homoplastie, fut frappé d'une psychose à l'idée d'avoir dans le genou un morceau d'os emprunté. Quoique la greffe fût parfaite, les troubles mentaux s'aggravèrent à tel point que Lexer fut obligé, dix-sept mois après l'intervention, d'amputer la jambe, siège de la transplantation.

Les os des enfants mort-nés peuvent également être employés avec succès (Poncet, Axhausen) et Carrel les considère comme un excellent matériel pour la greffe, mais dans ces cas également on ne doit pas négliger les commémoratifs. Il n'en reste pas moins que les os provenant des cadavres ou de membres amputés constituent d'excellents greffons dans certaines conditions que nous venons d'indiquer.

PATENT OFFICE LIBRARY

D. GREFFES AUTOPLASTIQUES (Autogreffes)

L'autogreffe réalise actuellement la méthode la plus constante dans ses résultats. Le fait est que les greffes prélevées sur le sujet lui-même prennent avec beaucoup plus de facilité que celles empruntées à un autre sujet de la même espèce. Cette circonstance, jointe à des difficultés de se procurer une greffe homoplastique, fait qu'on recourt la plupart du temps à l'autogreffe et la littérature médicale possède déjà un nombre considérable d'observations avec des résultats heureux (Codivilla, Huguier, Streissler, Delagenière, Delanglade, Vulpins, Muller, Wolff, Von Brentano. Hahn, Raechel, Frochlich, Huntington, Nové-Josserand, Gultoln, Lambotte, Axhausen, Delbet, Lexer, Kuttner, Tuffier, Murphy, Haschimato, Mac Even, Moty, Barth, Mac-Williams, Tomita, Radzimowsky, Bonome, Goldmann, Walther, Baschkirzew, Petrow, F. Gentil, Katzella, Stoukkey, Chambard, Sacerdotti, Portsch, etc.).

L'os est toujours bien supporté à condition que l'asepsie ait été scrupuleusement observée, bien entendu, au cours de l'opération.

Seulement où prendre le greffon ? Quel est l'os de l'économie dont l'absence causera le minimum de troubles à l'opéré ?

Trietz et Petroff se sont servis de la première phalange d'un des gros orteils de leurs opérés pour réparer l'extrémité inférieure d'un radius. Dans le même but nous avons eu recours à la dixième côte droite pour y emprunter un segment de 3 centimètres. (voir observation XXII). Mais les côtes sont surtout employées pour se substituer au maxillaire inférieur. Pour réparer les os longs des membres, surtout lorsqu'il s'agit d'une large perte de substance, c'est au tibia ou au péroné qu'on s'adresse.

La transplantation tibiale jouit d'une grande vogue à l'étranger.

En effet, la position superficielle du tibia rend la prise du transplant très aisée, sa longueur permet de réparer les brèches osseuses les plus étendues, son épaisseur d'en découper une lame d'os périosté assez étendue, sans interrompre la continuité du squelette et par suite sans nuire à la solidité de la jambe.

La greffe est prise sur la face interne du tibia, en y comprenant un des bords. On peut sur l'adulte prendre un greffon de 1 cm. 5 à 2 centimètres de large. Quand il en faut deux (perte de substance à combler à la fois sur le tibia et le péroné ou le radius et le cubitus) on en prend un sur le bord antérieur, l'autre sur le bord interne. Pourtant le greffon tibial présente quelques inconvénients. Ainsi, lorsqu'il s'agit d'un os volumineux, le fragment prélevé est trop mince pour remplir son rôle de soutien une fois la

soudure faite et le remaniement osseux opéré. Il faut alors attendre des mois que le greffon ait augmenté de volume, se soit modelé sur le reste de l'os qu'il complète et se soit suffisamment adapté à son nouveau rôle pour qu'on puisse l'utiliser.

D'un autre côté, ce fragment n'est revêtu de périoste que sur une de ses faces. Or, dans ces transplantations, le périoste avec la couche sous-jacente des cellules ostéogènes, comme nous le verrons dans le chapitre suivant, joue le rôle prépondérant. On se prive donc en partie d'un élément d'adhérence et de réorganisation du transplant, ce qui peut retarder le résultat final. Pourtant, la facilité avec laquelle on prélève un copeau osseux sur le tibia, la bénignité de l'opération après laquelle le malade peut marcher au bout de 8 jours (voir obs. XXIII), le peu de délabrement que nécessite cette intervention doivent faire préférer le greffon tibial à tout autre pour le cubitus et le radius.

Par contre, pour le fémur, le tibia et l'humérus, il est préférable de s'adresser au péroné. Tout comme le tibia, c'est un os superficiel, très aisément abordable. Sa longueur atteint 38 centimètres sur un homme de taille moyenne alors que chez le même sujet l'humérus ne mesure que 34 centimètres. Il pourra donc fournir de quoi combler les pertes osseuses les plus étendues. Facile à prélever, sauf à son extrémité supérieure, où certaines précautions sont nécessaires pour éviter de blesser le nerf sciatique poplité externe, il constitue une colonne osseuse résistante, malgré sa gracilité, homogène, naturellement beaucoup plus résistante que le mince copeau qu'on peut prélever sur le tibia. D'ailleurs, l'expérience a montré à Gangolphe, Mollin et Viannay, que le péroné adulte pouvait supporter une pression longitudinale de 70 kilos. On pouvait augurer de cette résistance en voyant la marche, défectueuse, il est vrai, mais pourtant compatible avec une absence congénitale du tibia, ou sa destruction par ostéomyélite. Les greffes, par leur résultat, sont venues confirmer cette solidité.

Son volume moyen fait aussi du péroné un admirable transplant facile à introduire dans le canal médullaire d'un os volumineux, et ce volume est cependant assez grand pour que la solidité soit suffisante.

Entouré complètement de périoste et possédant une moelle intacte, il offre encore l'avantage de garder tous les éléments qui assurent la vitalité du greffon et lui permettent d'adhérer facilement aux tissus voisins, d'être rapidement remanié et transformé en tissus de nouvelle formation et de se souder très vite aux os voisins.

Quant à la crainte que l'ablation d'un fragment plus ou moins long de diaphyse péronière ne nuise à la solidité de la jambe, toutes les observations montrent qu'elle est injustifiée. La solidité du membre ne souffre même pas de l'ablation des deux péronés, comme on a pu le constater dans un cas de Huguier, à la condition qu'on conserve son extrémité inférieure. En effet, son extrémité supérieure n'a aucun rapport direct avec le genou et la résection de la tête de cet os ou la désarticulation tibio-péronière ne présente aucun inconvénient comme l'ont démontré les opérations de Rovsing, Walther, Gauvea, etc.

L'extrémité inférieure, c'est-à-dire la malléole externe et une petite portion, 6 centimètres environ de la diaphyse sus-jacente, doit, par contre, tou-

jours être gardée pour éviter la laxité, dans l'articulation tibio-tarsienne. Du reste, le péroné est un os en voie de régression, qui ne sert que de centre d'insertion musculaire et ne supporte en rien le poids du corps. L'anatomie comparée se charge de nous le prouver.

En effet, grâce à l'obligeance du professeur de mammalogie du Muséum d'Histoire Naturelle, M. le Dr Trouessart, nous avons pu nous rendre compte que nombre d'animaux, comme le cheval, la girafe, le dromadaire, ont un péroné tout à fait rudimentaire représenté uniquement par sa partie supérieure très grêle, d'autres, comme l'antilope, le renne, ne le possèdent pas du tout.

En examinant les squelettes des mammifères au Muséum, guidés dans nos recherches par les professeurs Trouessart et Neuville, nous avons observé également que les animaux privés de péroné conservent sa partie inférieure, la malléole externe, intimement soudée au tibia et seuls quelques ruminants, tels que le bœuf, le mouton et la chèvre, ont cette malléole externe sous forme d'un petit os articulé avec le tibia.

L'anatomie comparée nous enseigne donc que le péroné n'est point un os indispensable, mais elle nous montre en même temps qu'en le supprimant la nature a gardé sa partie inférieure et l'a solidement soudée au tibia.

Il n'y a donc aucun inconvénient d'enlever toute la partie supérieure du péroné, mais il serait sage d'imiter la nature et de fixer la partie inférieure du péroné au tibia de façon que les os du tarse se trouvent toujours articulés à des os formant une colonne solide et ininterrompue afin d'éviter toute laxité dans l'articulation tibio-tarsienne.

Ceci peut être obtenu de deux façons :

On peut laisser en place le périoste de la face interne du péroné dans le but d'assurer la régénération osseuse. En effet, dans le cas de Tisserand, le périoste ainsi conservé a parfaitement reconstitué une colonne osseuse en remplacement de la portion enlevée du périoste.

On peut également recourir au procédé dont s'est servi Frangenheim. On suture le fragment inférieur du péroné au tibia qu'on avive préalablement. Ceci peut être fait d'autant plus facilement que le péroné, dans sa partie inférieure, se trouve très rapproché du tibia.

Le péroné présente encore l'avantage de pouvoir fournir un greffon muni d'un cartilage de conjugaison. Il se peut, en effet, que l'on ait à extirper un sarcome d'une région juxta-épiphysaire et, avec lui, le cartilage conjugal si l'on a affaire à un sujet jeune. Même éventualité peut se présenter dans les cas de traumatismes. Si donc on peut transplanter un os qui contient un cartilage fertile, on pourra éviter un arrêt de développement du segment réséqué. Il faut, bien entendu, que le cartilage transplanté avec la greffe continue à vivre d'une vie propre, et la chose, quoique possible, n'est pas encore démontrée. Dans la première observation de Streissler (kyste de la partie supérieure de l'humérus,) le cartilage conjugal a été englobé dans des couches osseuses fournies par les restes du périoste huméral. Dans la seconde (tuberculose du radius) l'épiphyse fut éliminée par suppuration. Les observations récentes de greffes de cartilages de conjugaison (Rehn, Wakabayshi, Delbet, Tuffier, etc.) prouvent pourtant que la chose est possible et une

technique perfectionnée permettra d'utiliser la propriété vitale d'un cartilage fertile.

Une question se pose lorsqu'il s'agit d'une perte de substance osseuse à combler au membre inférieur. Faut-il prendre le péroné du membre malade ou celui de l'autre côté ?

Quand il s'agit de réparer un fémur, la question n'a pas d'importance. Il est seulement plus commode de prendre le péroné du côté où on opère pour ne pas avoir à se déplacer.

Mais lorsqu'il s'agit de tibia, la question est plus importante. En prenant le péroné du même côté, on s'expose, en cas d'échec, de priver la jambe de tout soutien. Cette éventualité est pourtant peu à craindre. En effet, l'emprunt d'un segment de péroné du même côté permet de le transplanter entre les fragments du tibia (opération Hahn-Huntington) tout en conservant un pédicule vasculaire permanent. La vitalité du greffon est certainement ainsi mieux assurée que dans la greffe libre — le greffon ayant gardé ses connexions vasculaires se soude rapidement et s'hypertrophie progressivement. Sur 25 cas réunis par Barbet on note 23 résultats parfaits et deux insuccès partiels (Schlosser, Hashimoto et So). Dans ces deux cas la consolidation était incomplète à un des bouts du transplant et cependant la fonction s'est rétablie avec de légers appareils prothétiques.

La transplantation du péroné du même côté est donc une excellente opération, mais plus difficile à exécuter, comme nous le verrons, que la greffe libre d'un segment de péroné de l'autre jambe. Cette considération et surtout le désir de respecter le péroné de la jambe malade afin de sauver la fonction du membre, en cas d'échec, font que beaucoup de chirurgiens recourent encore à la greffe libre en prenant le péroné de la jambe saine. Mais nous sommes persuadé que l'opération de Hahn, mieux connue, gagnera de plus en plus des partisans.

PATENT OFFICE LIBRARY

ÉVOLUTION DE LA GREFFE

Ollier (1859-1860) avait conclu de ses expériences qu'un os vivant fixé dans une cavité osseuse ou dans les parties molles se greffe, c'est-à-dire entre en connexion avec les tissus voisins, en reçoit des vaisseaux, participe à leurs échanges, vit de leur vie. La preuve en était fournie par l'adhérence rapide du greffon aux tissus voisins, sa résistance à la résorption, sa croissance et le modelage de ses formes indiquant une tendance à une adaptation fonctionnelle complète. Wolff, en 1863, ajoute une nouvelle preuve élégamment tirée des propres expériences d'Ollier, en montrant que les os ainsi greffés deviennent rouges quand on nourrit les lapins en expérience avec de la garance.

L'opinion d'Ollier fut appuyée par les expériences de Jackomowitch (1881), Manley (1891), Adamskievitch (1891), Buscarlet (1891), Schmidt (1892).

Quelques voix s'étaient pourtant élevées contre l'enseignement d'Ollier (Radzimowky, 1881 ; Bonome, 1885), mais il fallut les recherches expérimentales précises et les vérifications microscopiques de Barth pour l'ébranler. D'après Barth une greffe osseuse était vouée à la nécrose dans tous ses éléments constitutifs : périoste, os, moelle ; que par suite le greffon meurt et est remplacé par un os nouveau auquel il sert de moule et de tuteur, os né de la moelle et du périoste des os voisins du sujet porte-greffe. Il fallait en conclure que, puisque tout transplant était destiné à périr pour être remplacé par un os nouveau, il était inutile de chercher à greffer de l'os vivant, de l'ivoire ou de l'os mort pouvant tout aussi bien jouer le rôle d'excitateur et de guide à l'ostéogenèse.

Ces opinions furent acceptées par Müller (1895), Volan (1898), Fischœder (1899), Pascale (1900).

Pourtant un certain nombre d'opérateurs avaient constaté, au cours de greffes osseuses chez l'homme, la supériorité certaine de la greffe d'os vivant sur celle d'os mort, Romann (1894), Klepp (1900), Golmann (1900), Tiermann (1902), Mangold (1904), Tomita (1907).

L'opinion qui règne aujourd'hui résulte des travaux de David (1896), Sultan (1902), Axhausen (1908), Loewen (1910), Petrow (1912), Rehn (1912), W. Z. Brown et C. P. Brown (1913), dont les recherches histologiques ont montré la complexité, plus grande qu'on ne l'avait supposé, du processus de synthèse de l'os nouveau....

Dans la greffe de l'os avec son périoste il se produit une résorption progressive, après nécrose, du tissu osseux. Parallèlement à ce processus, se développe une prolifération active du périoste du sujet porte-greffe et du

périoste du greffon qui retrouve des connexions vasculaires suffisantes. Cet os nouveau va peu à peu se substituer à l'os greffé et se fusionner avec le tissu du porte-greffe, de manière à reconstituer l'homogénéité de celui-ci.

Loewen, qui put étudier histologiquement un transplant soixante-dix-huit jours après l'opération de la greffe, trouva que la vascularisation du greffon était parfaitement établie. Il constata, en effet, dans les espaces médullaires du tissu spongieux, ainsi que dans les canaux de Havers, des vaisseaux qu'il put injecter, après avoir poussé l'injection par l'artère axillaire, par conséquent largement anastomosés avec les vaisseaux musculaires avoisinants.

La vascularisation cependant était moins nette aux deux extrémités du greffon. Les cavités osseuses étaient vides de cellules et de noyaux dans presque toute l'étendue du transplant; l'os avait une coloration terne, semblable à celle d'un os pris sur un squelette.

Nulle part de cellules osseuses. *Par contre, dans la couche d'os directement couverte par le périoste il trouva une prolifération osseuse exubérante.* Cette néoformation osseuse semblait pénétrer, en quelques endroits, dans l'os mort.

Dans toute l'étendue du greffon il remarqua des lacunes renfermant de nombreuses cellules géantes, lacunes produites aux dépens du tissu spongieux de la face médullaire du greffon et aux dépens des canaux de Havers élargis.

Là, où la résorption était la plus marquée pénétraient des ostéophytes d'os nouveau. Il semblait donc y avoir substitution de l'os mort par de l'os néoformé aux dépens du *périoste du transplant.*

Ces idées furent encore confirmées par les travaux de Lobenhoffer. Cet auteur, qui examina avec soin des pièces de greffe osseuse totale, destinées à réparer une perte de substance diaphysaire et qui put en faire des coupes histologiques, trouva que le périoste seul de la greffe produisait de l'os nouveau, tandis que le tissu osseux se nécrobiosait et se résorbait progressivement.

Cependant pour Streissler, le périoste ne serait pas seul à produire du tissu osseux et la moelle jouerait-elle aussi un rôle important, quoique secondaire. En 1911, Dalla Vedova fit une série d'expériences de greffe osseuse sur des lapins. Il remarqua également que le périoste et la moelle conservaient leurs aptitudes à l'ostéogenèse.

Mais c'est Rehn qui a donné, en 1912, la meilleure étude sur l'évolution de la moelle osseuse dans les os transplantés.

Ce que l'on observe tout d'abord, et cela dès le huitième jour de la transplantation, c'est un processus de dégénération des cellules myéloïdes de la moelle osseuse, processus plus accentué au niveau de la diaphyse qu'au niveau de l'épiphyse. Après huit autres jours, la dégénérescence conjonctive de la moelle diaphysaire est manifeste, alors que la moelle épiphysaire se conserve encore à peu près normale. Au bout de quatre semaines, la moelle épiphysaire est également en pleine dégénérescence; quant à la moelle diaphysaire, elle est devenue absolument fibreuse et *ostéoplastique*, participant intimement au processus d'ossification de la zone de soudure de segments osseux.

A la fin de la cinquième semaine se manifeste le stade de régénération des éléments cellulaires de la moelle et cela d'abord au niveau de la diaphyse.

Ce processus s'accentue de plus en plus pendant les semaines qui suivent et on voit les cellules géantes de la moelle, d'abord très rares, devenir de plus en plus nombreuses. Au bout de cinq mois, le processus de régénération est également parfait au niveau des épiphyses.

Les constatations faites par Rehn au cours de ces expériences prouvent donc nettement la participation de la moelle dans le processus d'ossification de la greffe.

Même Baschkirzew et Petroff qui sont plus réservés sur le rôle du périoste et de la moelle osseuse du greffon, admettent que la conservation du périoste favorise l'établissement des connexions vasculaires entre le greffon et les tissus voisins, s'oppose à la résorption trop rapide de l'os ancien et accélère la formation de l'os nouveau. Des faits cliniques sont, du reste, venus confirmer que c'est bien le périoste du greffon qui prend une part active dans la régénération de l'os nouveau. Ainsi, dans le cas de Walther (greffe du péroné pour sarcome du radius, avril 1913) le greffon datant de dix-huit mois s'est régénéré malgré une pseudarthrose le séparant de l'os du porte-greffe.

En somme il résulte de tous les travaux récents que c'est le périoste seul avec sa couche sous-jacente des cellules ostéogènes qui se greffe, c'est-à-dire vit en empruntant les éléments de sa nutrition au sujet porte-greffe. Les cellules osseuses du fragment greffé subissent une nécrobiose que l'on peut considérer comme à peu près totale et la substance osseuse est entièrement résorbée. Mais le périoste, aidé par la moelle osseuse, édifie un nouvel os qui prend le premier comme tuteur et comme moule, et qui finit par le remplacer. Cette substitution n'a rien d'ailleurs qui puisse nous surprendre, puisque normalement chacun de nos os est incessamment détruit et simultanément réédifié. Ainsi l'évolution de la greffe ne diffère de l'évolution de l'os que par la nécrose préalable des éléments cellulaires de l'os greffé. Cette mort peut modifier le processus de remplacement, mais ne le supprime pas.

Le rôle du périoste dans la régénération de l'os nouveau étant bien établi, il n'en résulte pas pourtant qu'on ne puisse utiliser un greffon dépériosté. Mais dans ce cas l'os nouveau est dû tout entier au périoste du porte-greffe.

Une expérience de Kausch nous fixe bien sur ce point. Ce chirurgien, dans un cas d'ablation totale de la tête et de la partie supérieure de la diaphyse du tibia, y compris le périoste, répara la perte de substance à l'aide d'un autre fragment de tibia soigneusement dépériosté, et provenant d'une amputation pour traumatisme, faite la veille. Le membre ayant dû être amputé neuf mois après pour récidive, Kausch, sur une coupe longitudinale de la pièce, constate que le transplant nécrotique sans trace apparente d'organisation, était entouré cependant d'un manchon complet de périoste se continuant sans démarcation avec celui de l'os préexistant.

Grâce au périoste du porte-greffe, ces greffons dépériostés peuvent donc revivre et la preuve en est que fracturés secondairement, ils se consolident spontanément. Ainsi Stoukkey a vu un greffon péronier se fracturer au bout de quatre mois et se consolider en un mois. Pourtant la régénération de l'os est beaucoup plus lente dans ces cas et la greffe périostée assure une consolidation plus rapide et plus certaine.

Il faut également noter que les greffons empruntés au sujet même, les autogreffes, prennent avec beaucoup plus de facilité que les greffes prises sur un autre sujet, homogreffes.

Ces greffes s'adaptent la plupart du temps d'une façon parfaite à leur fonction. Des fragments périostés, greffés à la place de métacarpiens ou de phalanges, prennent peu à peu la forme de l'os qu'ils remplacent. Le péroné transplanté sur le tibia s'hypertrophie et prend la forme du tibia. On peut même constater parfois le remaniement qui finit par donner au greffon devenu partie intégrante du porte-greffe, l'architecture de celui-ci. Et l'on ne peut s'en étonner, si l'on songe que cette architecture est bien probablement sous la dépendance des conditions statiques et dynamiques auxquelles l'os est normalement soumis.

Accidents d'évolution des greffes. — Ils sont de deux ordres : défaut de soudure et la fracture secondaire. Le défaut de soudure se produit surtout à l'extrémité inférieure du greffon. Cet accident a été signalé par plusieurs chirurgiens qui ont dû intervenir secondairement pour corriger cette pseudarthrose secondaire. Il faut certainement en chercher la raison dans l'activité ostéogénique amoindrie de l'os récepteur, dans le défaut de contact entre les os, et dans l'absence de collerette du périoste sur leur ligne d'union. Il s'agit ordinairement de pertes de substance étendues et d'extrémités atrophiées. Souvent aussi l'un de ces fragments est plus dystrophique que l'autre ; ce qui explique les différences de réaction. Dans un cas de Codivilla, l'ossification se fit ainsi à travers le greffon d'un fragment à l'autre du porte-greffe et la consolidation ne se fit au bout inférieur que lorsque le processus de remaniement parti du bout supérieur fut arrivé à l'autre.

Quant à la fracture secondaire du greffon, elle s'observe surtout lorsqu'on recourt aux transplants peu volumineux. D'un autre côté, il est certain que tant que le transplant n'est pas entièrement remanié, il présente du fait même du travail de résorption qu'il subit, une fragilité toute particulière. Alors même qu'il vit et qu'il s'est soudé, sa trame osseuse est incomplète et il faut compter plusieurs mois et même une année pour qu'il ait acquis une résistance vraiment normale. Cette période dangereuse doit varier bien entendu avec les conditions de la greffe, plus courte dans la greffe périostée que pour un transplant sans périoste.

Ces fractures aboutissent parfois à la pseudarthrose, traduisant une vitalité médiocre dans le greffon. Elles peuvent encore se consolider tardivement quand les deux fragments du greffon auront été chacun de leur côté régénérés. D'autres fois, au contraire, la consolidation s'obtient aussi aisément qu'à la suite d'une fracture ordinaire. C'est ainsi que dans l'observation de Heidenhain une fracture de l'os transplanté, survenue trois mois et demi après l'opération se consolida rapidement dans un appareil plâtré. Pierre Delbet, dans un cas de greffe intra-osseuse de 9 centimètres de péroné dépériosté vit ce transplant se consolider rapidement après fracture. Dans le cas de Stoukkey, la guérison de la fracture du greffon n'a pas exigé plus d'un mois.

Il est certain que dans tous ces cas le greffon a acquis une vitalité parfaite, ce qui lui permettait de se comporter comme un os normal.

PATENT OFFICE LIBRARY

TECHNIQUE OPÉRATOIRE

Généralités. — Avant de préciser la technique des greffes par rapport au siège de la perte de la substance osseuse, de son étendue et de l'origine du greffon, il y a lieu d'indiquer les règles générales qui doivent guider le chirurgien dans toute greffe osseuse.

Asepsie. — Tout d'abord on doit avoir bien présent à l'esprit que *le périoste se défend moins bien que le péritoine contre l'infection, si légère qu'elle soit.* On doit donc réaliser dans ces opérations une asepsie parfaite, en opérant ganté, en fixant les lèvres de la plaie aux champs de protection, en ne maniant les os qu'au bout des pinces et des daviers, en supprimant tous les tissus déchiquetés et tous les espaces morts. Si ces dernières conditions n'étaient pas remplies d'une façon certaine, on aurait toujours la ressource d'un drainage, mais il faut tout faire pour l'éviter, car le drainage préventif de l'infection peut fort bien amener celle-ci.

Hémostase. — La présence de sang autour du greffon a le double inconvénient de séparer celui-ci des tissus voisins, donc de nuire à la soudure du greffon, et de favoriser l'infection de la région opératoire. Le lit dans lequel on dépose le greffon doit être absolument net de sang et rester tel par la suite, ce qui impose une hémostase parfaite. Mais faut-il faire l'hémostase préventive? Nous la conseillons fortement, en tout cas, pour le prélèvement du greffon. La bande d'Esmarch, dans ce temps opératoire, non seulement facilite la tâche en supprimant la circulation sanguine, mais produit du même coup dans le greffon une action, que Streissler considère à juste raison comme excellente pour sa vitalité. Elle l'anémie et le vide presque de sang, ce qui lui évite, dans son intérieur, la coagulation et l'infection secondaire. Quant à la question : doit-on faire l'hémostase préventive sur le membre qui doit recevoir le greffon? elle est résolue d'une façon différente par les chirurgiens qui ont eu à pratiquer la greffe des os. Les uns évitent le garrot ou la bande d'Esmarch, parce qu'après leur enlèvement, il se produit une hyperémie et le sang, se répandant entre les os adaptés, pourrait nuire à la nutrition de l'os greffé et serait un bon milieu de culture pour la pullulation des microbes (Gauvea). D'autres recourent au garrot parce que son emploi facilite grandement l'opération, en rendant beaucoup plus aisée la recherche et la dissection des vaisseaux et des nerfs et parce qu'ils n'ont jamais eu à constater des accidents post-opératoires imputables

à l'hémostase préventive, *en veillant à l'hémostase parfaite avant de fermer la plaie.*

Soins préliminaires. — Les jours qui précèdent l'opération, on aura soin de préparer une gouttière plâtrée de façon à pouvoir immobiliser le membre aussitôt la plaie refermée, diminuer ainsi le temps opératoire et éviter tout déplacement du transplant.

Pour cela on entoure le membre malade d'un pansement fictif, représentant par son volume celui du pansement qu'on appliquera le jour de l'opération et, par-dessus lui, on moule le plâtre, en ayant soin de mettre l'avant-bras à angle droit sur le bras, lorsqu'il s'agit du membre supérieur.

On laisse l'appareil en place vingt-quatre heures, puis on le retire avec prudence, pour ne pas le déformer. Au niveau de la future incision l'appareil sera suffisamment échancré pour permettre une surveillance facile de la plaie.

Préparation de l'os récepteur. — Elle varie, bien entendu, suivant la nature des lésions. Dans l'ostéo-sarcome, c'est la résection parostale plus ou moins pénible suivant la région. La section osseuse sera faite au delà des limites de la tuméfaction osseuse, sans les dépasser cependant de plus de 5 centimètres, à moins que la tranche de section ne présente un aspect douteux, nécessitant une retaille.

Dans les tumeurs bénignes, kystes avec fracture spontanée par exemple, on tâchera, dans la mesure du possible, de faire une résection sous-périostée.

Dans les *ostéites bacillaires*, le curettage et l'assèchement de toutes les cavités purulentes, aussi parfait que possible, devront précéder la transplantation. Au besoin on fera plusieurs interventions préliminaires.

Dans les fractures suppurées, avec perte de substance osseuse, il faut tout d'abord tarir la suppuration et ne procéder à la greffe que plusieurs mois après la cicatrisation complète de la plaie. Mais, même dans ces conditions, on ne peut pas être toujours certain de l'asepsie parfaite du terrain. Une région qui a suppuré longtemps et qui est cicatrisée depuis plusieurs mois, garde souvent dans les parties profondes des agents infectieux, sommeillant dans les tissus, capables d'être réveillés par une nouvelle intervention et de provoquer des accidents septiques, parfois graves. Ce sont surtout les interventions secondaires sur les os qui exposent à des accidents infectieux, à des suppurations dues au microbisme latent, ce qui explique les fréquents échecs des greffes osseuses, même entre les mains des chirurgiens qui les ont pratiquées dans des conditions où aucune faute d'asepsie n'a certainement pas été commise. Il y a donc lieu de ne pratiquer ces opérations que bien longtemps après la cicatrisation parfaite et de ne pas fermer complètement la plaie, de crainte qu'on ait affaire à un foyer resté septique.

Dans ces fractures, lorsqu'elles aboutissent à des pseudarthroses définitives, on trouve toujours les extrémités de deux fragments plus ou moins atrophiées, taillées en pointe, reliées par un tractus fibreux. Il faut donc disséquer le tractus fibreux, l'enlever complètement et réséquer largement les extrémités osseuses pour mettre en contact avec le greffon un os récep-

teur bien vivant. On aura donc soin d'abraser jusqu'à ce qu'on trouve le bon terrain et on veillera à ce que le canal médullaire soit bien ouvert.

Mais s'il est indiqué d'être plutôt prodigue d'os, il faut au contraire être avare de périoste et en conserver une manchette qu'on rabattra sur la ligne d'union et qu'on suturera au périoste du greffon. Les extrémités de celui-ci seront, du reste, traitées de la même façon. Avant de les scier, on ruginera le périoste après avoir fait deux incisions opposées sur la circonférence de l'os et parallèles à son axe, de façon à obtenir deux lambeaux qui, éversés, forment une collerette. Le périoste du greffon et du porte-greffe, se regardant par leur face ostéogène, seront suturés par quelques points au catgut. Cette disposition présente le grand avantage de multiplier les surfaces de contact entre le transplant et le porte-greffe et d'assurer la formation d'un cal solide.

C'est après la résection de la pseudarthrose qu'on se rend compte de l'étendue de la perte de substance à combler et par conséquent de la longueur du greffon à prélever.

La prise du greffon devra donc, dans tous les cas, être pratiquée en second lieu, après la résection de la pseudarthrose ou du néoplasme. Cela permet d'avoir un greffon bien vivant et de parfaire l'hémostase de l'os récepteur, en gardant dans la plaie un tamponnement provisoire à la gaze, pendant qu'on prélève le greffon.

Prélèvement du greffon. — Il diffèrera, bien entendu, avec les procédés que nous étudierons plus loin. Nous n'avons à cette place qu'à en donner les règles générales. Partout où il serait pris, péroné, tibia, côte, il faudra veiller à ce que le greffon soit entouré de périoste, car on doit avoir présent à l'esprit, qu'une greffe osseuse est en réalité une greffe de périoste sur tuteur osseux aseptique et résorbable. C'est pour cette raison que le péroné offre un greffon parfait, pouvant fournir des segments entièrement entourés de périoste. Les copeaux prélevés sur le tibia n'auront, naturellement, du périoste que sur une seule face. Même remarque à faire pour la côte, lorsqu'on ne garde le périoste que sur sa face externe, afin de laisser la plèvre doublée à cet endroit de périoste de la face postérieure de la côte. Cela présente en effet le double avantage d'éviter de blesser la plèvre et de permettre la reconstitution de la côte, grâce au périoste postérieur resté en place. On y parvient facilement, en incisant le périoste sur les bords supérieur et inférieur de la côte et en insinuant le costotome entre la face postérieure de la côte et son périoste. Mais la résection d'un segment de côte sans ménager le périoste de la face postérieure ne présente point d'inconvénient.

La longueur à donner au greffon dépend des moyens de fixation auxquels on veut recourir. Si l'on emploie la suture, il suffira de tailler le greffon à la mesure exacte du segment d'os réséqué. Il doit, au contraire, être plus long de quelques centimètres, si on désire le fixer par enchevillement, en introduisant chacune de ses extrémités dans les cavités médullaires de l'os réséqué. Si le transport du greffon dans la solution de continuité de l'os réséqué n'est pas immédiat, si un certain temps doit être employé pour parfaire l'hémostase, etc., on déposera le greffon dans du sérum de Ringer

tiède, ou plus simplement dans des compresses stériles imbibées de sérum physiologique, pour éviter toute dessiccation, même minime, du périoste.

Une conservation de plusieurs jours pourra être assurée, en plaçant le greffon dans le liquide de Ringer ou de Locke dans la glacière, où la température est maintenue constamment entre 0 et 1°.

Le liquide Ringer est ainsi composé :

Na Cl	9	Co^3 Nah	0,15
$CaCl^2$	0,24	Eau	1.000
KCl	0,42		

A ces éléments minéraux, Locke a ajouté 1 gramme de glucose.

Voici le procédé qu'emploie Carrel pour la conservation, en général, des tissus dans la glacière, Cold-Storage entre 0 et 1°.

a) Immersion et lavage dans le sérum de Locke, ou de Ringer.

b) Dépôt du greffon dans un récipient de verre stérilisé, scellé, et rendu humide par quelques gouttes d'eau.

c) Quelques minutes avant d'utiliser le greffon, le plonger dans le liquide de Ringer tiède, le laver, puis le placer dans de la vaseline chaude.

Les greffons, suivant leur nature, peuvent être conservés sans aucune modification histologique plusieurs semaines et même des mois, mais il est certain que l'application immédiate du greffon est infiniment préférable, son activité vitale étant ainsi bien plus grande.

Fixation du greffon. — Le fait que le périoste joue le rôle principal dans la greffe osseuse donne une importance secondaire aux différents moyens de fixation du greffon : ligatures au catgut, ou au fil métallique, sutures, agrafes, enclouages, vissage, etc.

Quel que soit le mode de réunion employé au moment de l'opération, ce n'est pas lui qui doit assurer la solidité de l'os reconstitué et les fonctions du membre. Cette réunion ne peut jouer qu'un rôle provisoire en attendant que la soudure par cal se soit faite. Or, le fait que deux os sont solidement suturés par un fil métallique n'active pas leur soudure; au contraire, *le fil nuit à la vitalité de l'os et souvent il se produit autour de lui une zone de raréfaction osseuse*, et, en réalité, il faudra éviter le plus possible toute prothèse métallique qui est traumatisante pour le greffon. La suture ne sert donc qu'à maintenir les os en contact jusqu'à ce que le périoste rabattu, ou même transporté, en cas de besoin, sur la ligne d'union, ait joué son rôle.

Dans ces conditions, les procédés d'union les plus simples sont les meilleurs. La conduite à tenir varie avec les cas.

Il peut suffire de déposer dans un lit musculaire un fragment d'os ayant juste la longueur du vide à combler, de suturer le périoste du porte-greffe au greffon ainsi que les muscles tout autour et de bien immobiliser. L'adhérence aux muscles voisins se fera très vite, et ils se chargeront de maintenir le greffon en place.

Plus souvent on a recours *à l'enchevillement* qui assure au greffon une fixité bien plus parfaite. Pour le faire, on débarrasse les deux bouts du greffon des compresses qui l'enveloppent, mais sans découvrir sa partie

moyenne que l'on tient solidement en main. On les taille en pointe à la pince gouge pendant que l'aide, avec une fraise de dimensions appropriées, agrandit les cavités médullaires de l'os réséqué, puis on introduit, respectivement, dans ces cavités les extrémités du transplant. A l'avant-bras, cette manœuvre est quelquefois impossible, en raison du faible diamètre des canaux médullaires du radius et surtout du cubitus (Streissler et Walther ont pu néanmoins introduire un segment du péroné dans le radius). On aura alors recours *à la suture métallique*. Pour le faire on creusera avec un perforateur à main un trou aux extrémités du greffon et de l'os restant, en ayant soin d'opérer sur une pile de compresses assez épaisse, pour éviter que la pointe du perforateur, arrivant à la fin de son trajet, ne vienne se souiller au contact d'un objet septique. Mise en place du greffon et suture au fil d'argent ou au fil de soie. On termine par quelques points au catgut, réunissant les périostes du transplant et de l'os porte-greffe.

Au bras, c'est à l'enchevillement qu'on aura toujours recours. La manœuvre est un peu plus délicate, la pénétration des fragments devant être aussi complète que possible. Quand on a introduit la pointe du greffon dans la cavité médullaire du segment supérieur de l'humérus restant, et qu'on l'y a fixée par quelques coups de maillet, sa pointe inférieure est trop longue ordinairement pour être engagée facilement dans le segment huméral inférieur et, cependant, pour éviter la pseudarthrose, on ne doit pas raccourcir le greffon. Il suffit alors de basculer l'extrémité inférieure de l'humérus, de façon que sa tranche de section se présente, pendant que l'aide tire sur le coude, suivant un plan très oblique en bas et en avant, et de faire glisser sur ce plan incliné la pointe inférieure du transplant qui pénètre brusquement dans la cavité médullaire de l'extrémité inférieure de l'humérus.

Ceci fait, on termine par quelques coups de maillet prudemment frappés sur l'olécrane, recouvert d'une compresse et, par quelques points au catgut, on suture les périostes du fragment et du transplant. On procèdera à peu près de la même façon, lorsqu'il s'agira du fémur ou du tibia, mais pour le dernier os, il y a plus d'intérêt de recourir, comme nous le verrons plus loin, à la greffe à pédicule permanent. Quelques chirurgiens, dans les cas où l'enchevillement ne peut pas être fait, et pour obvier à l'inconvénient des sutures métalliques, ont eu recours à un procédé de fixation qui a donné quelques bons résultats, mais qui présente un gros inconvénient au point de vue de l'ostéogenèse. Il consiste à introduire dans le canal médullaire du greffon, — segment du péroné — une baguette d'ivoire dont les deux extrémités se fixent dans les fragments correspondants du porte-greffe. La moelle osseuse, portion essentiellement active, se trouve, malheureusement, détruite de ce fait.

Si le fragment osseux réséqué comprend une surface articulaire, on aura la ressource de recourir à la partie supérieure du péroné. On fixera son extrémité inférieure par enchevillement et son extrémité supérieure, la tête du péroné, par des sutures au catgut des débris de la capsule restés adhérents à cette tête aux débris de la capsule articulaire où on l'adapte.

Mais il est préférable dans ce cas d'avoir recours à l'homogreffe en empruntant à un cadavre ou à un membre amputé un os homologue avec la tête articulaire.

Traitement des parties molles. — On les suturera soigneusement pour enfouir le transplant et on fermera hermétiquement la plaie.

En effet, comme nous l'avons déjà dit, on devra éviter le drainage, cause possible de l'infection secondaire.

Dans le cas où il serait tout à fait indiqué à cause du suintement sanguin, on ne devra le laisser en place que vingt-quatre ou quarante-huit heures et refermer la peau par un fil d'attente, qu'on aurait eu la précaution de placer. Drainer plus longtemps serait risquer l'infection souvent légère, mais tenace et dangereuse. On ne se départira de cette règle que dans les cas où on pratique la greffe pour réparer la perte de substance consécutive à une fracture suppurée. Comme nous l'avons déjà dit ailleurs, l'ancien foyer de suppuration peut demeurer septique et garder dans ses parties profondes des germes infectieux à l'état latent.

On risquerait donc de voir éclater des accidents graves d'infection en fermant complètement la plaie et il est toujours prudent dans cette éventualité de laisser un drain qu'on supprimera aussitôt que les suites opératoires auraient démontré son inutilité.

Du reste, une légère suppuration ne compromet pas fatalement le résultat. Sans doute, dans ces conditions, on peut voir le greffon se nécroser et s'éliminer, mais souvent aussi la suppuration est partielle et si on donne issue à temps aux liquides septiques, le greffon peut vivre, rester en place et la greffe donner un bon résultat. Dans les 29 cas de greffes osseuses rapportées par Streissler, il y a eu infection quinze fois et cette complication n'a eu que quatre fois des suites fâcheuses.

Il tire de ces faits cette double conclusion que l'infection étant la seule cause d'échec de l'autogreffe osseuse, il faut avoir le plus grand soin de l'éviter, mais, d'autre part, que si elle se produit, il ne faut pas se hâter de considérer la partie comme perdue, car dans la majorité des cas, l'infection ne compromet pas la vitalité du greffon. Et même, dans certains cas, où les tissus osseux nécrosés sont devenus un séquestre, le périoste a pu adhérer aux tissus voisins, rester en place et reconstituer un os nouveau.

Soins ultérieurs. — L'opération terminée, on entoure le membre d'un pansement aseptique et on l'immobilise immédiatement dans la gouttière plâtrée, bivalve, préparée précédemment. On ne doit pas oublier d'y ménager une échancrure permettant de surveiller la plaie, quoique le pansement doive être laissé intact, sauf le cas d'accident, hématome ou infection.

Les fils seront enlevés dans les délais normaux : huit à dix jours.

La grande question qui se pose est celle du début de la mobilisation. D'un côté, une immobilisation trop prolongée risque d'amener des ankyloses articulaires, des atrophies musculaires et nuit au développement normal du cal osseux. De l'autre, la mobilisation hâtive peut conduire à un échec.

En face de ces deux alternatives, on est amené à sacrifier à l'une sans négliger l'autre, en se tenant dans un juste milieu.

En moyenne, on laissera le premier plâtre un mois à six semaines, pour la plupart des os, deux mois pour le fémur. Après ce temps, on examinera la solidité du transplant, et si cet examen est satisfaisant, on commencera la mobilisation prudente, d'abord passive, puis active.

La mobilisation passive sera commencée plus ou moins tôt selon que le greffon aura été suturé ou non, qu'il y aura ou non un commencement de consolidation, ce que les radiographies prises toutes les trois semaines doivent indiquer, et suivant aussi que le membre opéré a plus ou moins besoin de sa souplesse.

Si la greffe a été faite sur l'avant-bras, on mobilisera les doigts et le coude le plus tôt possible ; ordinairement au bout d'un mois et même plus tôt pour les doigts.

Au membre inférieur, la mobilisation passive sera surtout utile en cas de greffe sur le fémur pour éviter l'ankylose de la hanche et du genou.

A la jambe, cette mobilisation passive n'a pas grande importance et sera remplacée le plus tôt possible par un appareil de marche de Delbet. On ne négligera pas le massage, dont l'action trophique sur les cals osseux est trop connue pour qu'il soit nécessaire d'y insister.

L'électrisation, sous forme de courants continus avec quelques renversements de courants, aura aussi une excellente action sur les muscles et sur la vitalité du membre, en général.

Un peu plus tard, toujours se faisant guider par les progrès de consolidation, accusés par les radiographies, on entreprendra prudemment les épreuves de charge, fonctionnement du membre, mobilisation active.

On ne doit pas, en effet, perdre de vue que tant que le greffon ne s'est pas entièrement remanié, et cela peut durer plusieurs mois et même un an, il reste en état de résistance moindre, sans compter qu'il est souvent soumis à un emploi qui nécessite un os de taille beaucoup plus considérable. Il sera donc prudent de ne supprimer les précautions que très tard, lorsqu'on a acquis la preuve que la greffe a atteint une solidité parfaite.

PATENT OFFICE LIBRARY

TECHNIQUE DES GREFFES AUTOPLASTIQUES

Les greffes autoplastiques sont de deux catégories : les greffes libres et les greffes pédiculées.

I. Les greffes libres. — Tout ce que nous avons dit dans le chapitre précédent se rapporte à ces greffes, où le transplant complètement séparé de son milieu est transporté dans la solution de continuité osseuse à combler.

Mais parfois, il n'y a pour ainsi dire pas de vide à combler, les extrémités osseuses sont en contact ou presque, mais il s'est produit un arrêt de l'activité ostéogénique pour une raison quelconque et une pseudarthrose s'est établie. Dans ce cas, il suffirait, pour réveiller cette activité, de fournir à l'os endormi l'élément vital de l'ostéogenèse, le périoste. Une bonne façon de réaliser cet apport vital est d'entourer la pseudarthrose avec des petites lames ostéo-périostées minces disposées en douves de tonneau, comme l'avait fait Codivilla et, plus tard, Brade et Rauenbusch. Ce procédé trouvera son application surtout dans les pseudarthroses congénitales, naturellement pauvres en tissu ostéogène et dans les pseudarthroses acquises, où la perte de substance ne dépasse pas 3 centimètres.

L'opération de Codivilla a été réglée par son auteur de la façon suivante : les tiges ostéo-périostiques doivent être de 3 à 4 millimètres d'épaisseur, assez longues pour être fixées sur chaque fragment par deux ligatures distantes de 1 centimètre ; on les prend sur la partie sous-épiphysaire supérieure de la face interne du tibia. On pratique deux incisions cutanées parallèles sur les bords antérieur et interne, d'où un lambeau cutané en pont sur la face interne donnant accès sur une partie des faces postérieure et extérieure. On décolle la peau du périoste sur la face interne. On incise sur les faces externe et postérieure le périoste, parallèlement au bord, plus ou moins loin, suivant qu'on veut une greffe plus ou moins épaisse dans toute la longueur des incisions (taillez bonne mesure de périoste, parce qu'il se rétracte). On le détache de l'os, en se dirigeant vers les bords, jusqu'à la ligne où on veut tailler la greffe. On trace sur cette ligne un sillon à la scie circulaire, de profondeur variable, suivant l'épaisseur de la greffe voulue. Incision transversale sous le pont cutané, aux deux extrémités de la greffe, comprenant le périoste et l'épaisseur d'os qu'on veut enlever, avec une scie à chaîne étroite qui, placée ensuite à plat, travaillant parallèlement à la surface, détachera la greffe en suivant les sillons tracés à la scie circulaire. On divise ensuite la plaquette ainsi prélevée en trois lignes longitudinales qu'on placera autour de la perte de substance de l'os, où on les fixera.

Delagenière (du Mans) se sert d'un procédé analogue dans les cas de pseudarthrose avec petite perte de substance. Il prélève un lambeau ostéo-périostique très mince, ayant la consistance du carton et l'enroule autour de la pseudarthrose. C'est le procédé que nous employons également et il est plus facile à exécuter que celui de Codivilla.

Dans les mêmes circonstances, pour exciter l'activité ostéoformatrice des fragments et les fixer en même temps, Lexer ainsi que Hoffmann, Stoukkey, Streissler, recourent à un tout autre procédé.

Au lieu d'entourer la pseudarthrose, d'une façon ou d'une autre, de périoste emprunté au tibia, ils mettent à nu les extrémités osseuses, ouvrent les canaux médullaires et y enfoncent une tige ostéo-périostée empruntée à la crête tibiale ou au péroné. On introduit d'abord la moitié du greffon dans un des fragments et on s'efforce ensuite d'encheviller l'autre, en pliant le membre au niveau de la pseudarthrose. Lorsque la lésion siège à l'avant-bras ou à la jambe et n'atteint qu'un seul os, on ne pourra évidemment pas plier le membre pour compléter l'enchevillement. Dans ces cas on lèvera sur le deuxième fragment un petit volet osseux qui découvrira le canal médullaire ; après avoir enchevillé ce deuxième fragment, on rabattra le volet sur le greffon et on ligaturera. La cheville osseuse doit mesurer au moins 10 centimètres afin d'éviter de la voir sortir, au bout de quelques jours, ou pendant les manœuvres post-opératoires, accident signalé plusieurs fois.

Lorsqu'il s'agit des pseudarthroses du col du fémur on enfonce la cheville dans le col à travers le trochanter. Lexer a procédé ainsi deux fois en recourant à un fragment tibial et au péroné périosté; Wille l'a fait une fois avec un fragment périosté tibial et Pierre Delbet trois fois avec le péroné dépériosté.

Lorsque la perte de substance osseuse ne dépasse pas 3 ou 4 centimètres, on peut recourir à un procédé que nous avons imaginé et appliqué avec succès (voir obs. XXVIII) et qu'on pourra appeler *greffe par dédoublement de l'un des fragments de l'os fracturé.*

La perte de substance étant, par exemple, de 4 centimètres, on pratique, sur la portion la plus longue de l'os fracturé avec un ciseau et un maillet, un trait transversal à 5 centimètres de son extrémité, — l'entaille doit aller jusqu'au canal médullaire —. Deux entailles latérales seront alors pratiquées et on détachera ainsi une lame osseuse de 5 centimètres de longueur, constituée par la moitié de l'épaisseur de l'os.

Comme la solution de continuité à combler n'est que de 4 centimètres, on taille en pointe l'une des extrémités du greffon et on l'introduit à une profondeur de 1 centimètre dans la portion la plus courte de l'os fracturé, celle que l'on a laissée intacte.

L'autre extrémité du greffon est reliée à l'aide d'un fil d'argent au segment qui a été dédoublé. La continuité de l'os se trouve ainsi reconstituée (fig. 1, 2 et 3).

Nous avons obtenu par ce procédé un excellent résultat dans un cas de pseudarthrose du radius avec solution de continuité de 4 centimètres, mais, dans les mêmes conditions, il pourra être aussi bien appliqué à tous les autres os du membre supérieur et inférieur.

PATENT OFFICE LIBRARY

Fig. 1. — Radiographie de l'avant-bras du blessé Louis R... (obs. XXVIII).

Ce procédé est facile à exécuter et il présente l'avantage de limiter l'opération au même os.



Fig. 2. — Radiographie prise six jours après l'opération. La perte de substance du radius est comblée par un fragment prélevé sur le segment supérieur de l'os fracturé.

C'est au tibia et au péroné qu'on s'adressera, lorsqu'il faudra combler

une perte de substance dépassant 4 centimètres. Au tibia, il sera pris sur la face interne, en y comprenant la crête.

Fig. 3. — Radiographie prise deux mois après l'opération. La consolidation du greffon est parfaite, surtout à son extrémité inférieure.

L'os sera découvert par une incision longeant la crête du tibia.

Le tissu sous-cutané étant bien séparé de l'os, on pratique avec un

ciseau et un maillet deux traits transversaux qui délimitent la longueur du segment à prélever. Ces entailles doivent avoir 1 centimètre environ de profondeur et doivent comprendre la crête et empiéter sur la face interne du tibia, de façon que le segment à enlever mesure 1 centimètre et demi à 2 centimètres de largeur.

Entre ces deux traits transversaux on enfonce à l'aide du maillet un ciseau bien tranchant dans l'épaisseur de l'os, suivant d'abord une ligne qui passe en dehors de la crête et une autre en dedans d'elle de manière que ces deux entailles longitudinales se rejoignent dans la profondeur de l'os et forment un segment prismatique

Lorsqu'on prélève le greffon sur le péroné, c'est à sa partie moyenne qu'on s'adresse.

Sur la face externe de la jambe on fait une incision verticale parallèle au péroné, qui fend la peau, le tissu cellulaire sous-cutané et l'aponévrose, et mène droit sur le bord externe du péroné.

La loge des péroniers se trouve ainsi ouverte. On désinsère les muscles, ainsi que les deux cloisons antérieure et postérieure. Puis au niveau du point, où doit porter la section, on glisse derrière la face postérieure du péroné, au ras de celui-ci, une pince courbe qui perfore la membrane interosseuse et permet de passer la scie de Gigli. On répète la même manœuvre à l'autre extrémité du transplant. Saisissant alors l'os solidement avec un davier, on le soulève d'une main, tandis que le bistouri tenu de l'autre sectionne la membrane interosseuse dans toute la hauteur du segment prélevé. Il ne reste plus qu'à dégager la face postérieure des insertions du long fléchisseur propre pour libérer le greffon et on se rappellera, pour la lier, que l'artère nourricière, branche de l'artère péronière, pénètre l'os en moyenne à 1 ou 2 centimètres au-dessous du milieu du péroné.

Il faut aussi avoir soin, pour assurer son intégrité, de laisser adhérente au périoste une couche musculaire de quelques millimètres. Pour assurer la fixité du fragment inférieur du péroné on procédera comme il a été indiqué page 14.

Si l'on veut un très long transplant et qu'on se trouve obligé de remonter la dénudation vers l'extrémité supérieure de l'os, on veillera à ne pas blesser les branches du sciatique poplité externe qu'on aura soin de découvrir et d'isoler méthodiquement.

En effet l'extrémité supérieure du péroné présente une difficulté et un danger : le nerf sciatique poplité externe. Il croise obliquement de haut en bas et d'arrière en avant le col de l'os, recouvert à ce niveau par le long péronier latéral qu'il traverse et où il se divise.

Après avoir fait sur la face externe de la jambe une incision verticale remontant jusqu'à la tête du péroné, on désinsère le long péronier et les deux cloisons antéro-externe et postéro-externe, puis les muscles antérieurs et le paquet vasculo-nerveux antérieur. Pour la cloison postéro-externe que le nerf traverse, on éprouve peu de difficultés. Il suffit de découvrir le nerf juste en arrière d'elle contre l'insertion du biceps, pour sectionner en dedans de lui la cloison contre le péroné. Cette manœuvre sera plus facile, le genou étant plié. Dans cette position le nerf se détend et on l'écarte aisément.

Pour le muscle, si on le désinsère de bas en haut, on constate, collés à sa

face profonde, la branche musculo-cutanée du nerf et le tibial antérieur. On a donc peu à s'en inquiéter.

La section de la cloison antéro-externe exige, au contraire, une grande attention. Généralement faible, elle devient, en haut, très solide, constituant plusieurs piliers d'insertion que séparent les arcades. C'est à ce niveau qu'on voit le ou les nerfs supérieurs du jambier antérieur, branches du sciatique poplité externe, cravater horizontalement le col du péroné pour passer dans la loge antérieure sous les arcades.

En désinsérant la cloison de bas en haut avec des ciseaux mousses, on butera sur la plus inférieure de ces arcades qui protègent ainsi le nerf passant au-dessus. Et c'est à ce niveau, juste au-dessous de ce pilier inférieur, qu'on pourra sectionner le péroné sans crainte.

Pour ce qui est des muscles antérieurs, on les désinsérera assez facilement au ras de la membrane interosseuse en procédant de bas en haut. Ce faisant, on constatera que les vaisseaux tibiaux antérieurs se séparent en même temps de la membrane et qu'on peut, en allant avec précaution et se tenant près de l'os, les récliner facilement.

On peut parfois avoir besoin de toute l'extrémité supérieure du péroné afin de posséder un greffon, dont l'une des extrémités soit recouverte d'une surface cartilagineuse. Ceci peut être indiqué lorsque, par exemple, on veut réparer la perte osseuse après résection d'une des épiphyses supérieure ou inférieure de l'un des os de l'avant-bras.

On suivra dans ce cas la même technique qu'on peut résumer ainsi : incision verticale le long du péroné, remontant jusqu'à sa tête. On fend longitudinalement le long péronier latéral et on libère l'os de ses insertions musculaires, en respectant soigneusement le périoste. Section de l'os en bas, à la hauteur voulue. Se portant ensuite en haut, on fait écarter la lèvre supérieure de la plaie et on recherche le nerf qu'on aperçoit au-dessus et en arrière du col du péroné. Se rapportant au trajet habituel du nerf, on sectionne obliquement les fibres musculaires du long péronier latéral, jusqu'à ce qu'on rencontre le cordon nerveux.

Le confiant à un écarteur, on saisit le greffon par sa partie déjà libre, et on le bascule en haut et en dehors, pendant qu'avec une rugine on détache les insertions du ligament latéral externe et du biceps. Puis par un mouvement de torsion on achève de libérer la tête.

On n'a pas de craintes à avoir au sujet de l'articulation du genou qu communique sur un grand nombre de sujets avec l'articulation tibio-péronière. Son ouverture n'a aucune importance, si l'asepsie a été parfaite.

Le greffon une fois détaché, il est toujours préférable de le porter aussitôt dans la solution de continuité à combler et de confier à un aide les soins de terminer l'opération sur la jambe, si le segment prélevé du péroné doit être porté sur un autre membre. L'aide alors parfait l'hémostase de la plaie, suture l'extrémité inférieure du péroné au tibia, avivé préalablement, si on n'avait pas laissé en place le périoste de la face interne du péroné, suture au catgut les aponévroses des loges postérieure et externe et place, au besoin, un drain dans l'espace laissé vide par l'ablation du segment du péroné. Suture de la peau aux crins de Florence. Pansement.

II. Greffes pédiculées. — Ces greffes peuvent être faites avec pédicule temporaire ou permanent, mais nous ne croyons pas que la greffe à pédicule temporaire constitue un réel progrès sur la greffe libre. Dans ce procédé, préconisé par Reichel, on conserve le pédicule en moyenne vingt jours et il n'est guère admissible que ce temps suffise pour que le greffon reprenne et se soude d'emblée aux fragments de la pseudarthrose. Codivilla, dans un cas où il a eu recours à ce procédé, a pu, du reste, se convaincre par les radiographies successives que la consolidation ne s'est effectuée dans ce cas qu'après un remaniement complet du transplant au bout d'un an. Il y a tout lieu d'admettre qu'après la section du pédicule, le transplant ne vit pas d'une vie propre et qu'il n'y parvient de nouveau qu'après une transformation histologique complète, due à l'influence du tissu ostéogène périostique et médullaire. Ce procédé ne serait donc pas supérieur à la greffe libre et il offre les inconvénients inhérents à toutes les greffes italiennes qui imposent des attitudes toujours pénibles et souvent douloureuses. En effet, Reichel et les chirurgiens qui l'ont imité, Coenen, Codivilla, Bardenhauer, Nové Josserand, etc., ont fait une sorte de greffe italienne, en transplantant par torsion l'os, le périoste et la peau et en sectionnant le pédicule quelque temps après.

Ce procédé offre encore de grandes difficultés pour fixer le greffon et nous le signalons en raison de quelques bons résultats qu'il a donnés, mais nullement pour le recommander, convaincu que la greffe libre, bien plus facile à exécuter, donnerait dans les cas où il a été employé d'aussi bons résultats.

Par contre, la greffe à pédicule permanent, gardant définitivement ses connexions vasculaires, présente la méthode qui se rapproche le plus de l'idéal.

Il y a tout lieu de supposer que ce sont les seules greffes qui peuvent vraiment se greffer directement sur le porte-greffe et entrer rapidement en connexion avec lui, sans interrompre sa vie. Tout au moins, les signes de dégénérescence que montrent les radiographies sont infiniment moins accusés dans de tels greffons que dans les transplants libres. L'os conserve sa teinte, et rapidement augmente de volume, réalisant une greffe directe, sans passer par cette longue période de remaniement complet qu'on observe dans les greffes libres. On a ainsi obtenu d'excellents résultats, en greffant la clavicule sur l'humérus voisin (Delanglade), la crête iliaque sur le fémur (Codivilla), l'épine de l'omoplate sur l'humérus (Bardenhauer), un fragment pris sur le même os (Muller, Wolff, Vulpuis). Mais le triomphe de la méthode est certainement l'opération de Hahn-Huntington : transposition d'une partie du péroné dans une perte de substance du tibia voisin. C'est *la greffe par transplantation latérale*, qui peut, en général, s'opérer sur les os voisins parallèles.

PATENT OFFICE LIBRARY

OPÉRATION DE HAHN-HUNTINGTON

Préconisée pour la première fois par Hahn en 1884, elle a été réimaginée huit ans plus tard à San Francisco par Huntington, qui ignorait les travaux de Hahn. Elle trouve une application heureuse toutes les fois qu'il s'agit de combler une perte de substance dans la continuité du tibia, que cette perte soit due à la résection du tibia pour néoplasme, ostéo-myélite, ou qu'elle soit consécutive à une fracture comminutive du tibia.

D'une exécution un peu plus difficile que la greffe libre du péroné, elle offre l'avantage d'assurer une consolidation plus rapide et des résultats plus certains. Sur les 27 observations que Barbet a réunies dans sa belle thèse, on constate 25 succès complets et deux insuccès partiels — les cas de Schlosser et de Haschimoto où la consolidation a été incomplète à un des bouts du transplant, ce qui n'a pas empêché le rétablissement de la fonction avec de légers appareils prothétiques.

Barbet a bien décrit les divers temps de cette opération.

1° *Temps tibial.* — Une incision longitudinale interne met à nu les extrémités du fragment supérieur et inférieur du tibia. On les libère et on les résèque de façon à obtenir des surfaces de section nettes et d'ouvrir largement le canal médullaire.

2° *Temps péronier supérieur.* — La jambe est placée, le genou fléchi, la cuisse en flexion, adduction et rotation interne, ce qui fait relâcher le sciatique poplité et facilite la dissection. On fait une incision longitudinale sur le péroné, ayant son milieu au niveau de l'extrémité du fragment supérieur du tibia. On ouvre la gaine du long péronier et on détache le muscle de la cloison postéro-externe, près du péroné, tout en respectant le périoste. On devra désinsérer au moins sur 4 ou 5 centimètres, pour faire aisément la transposition.

On dégagera soigneusement le tronc du nerf et avec un écarteur on soulèvera le muscle péronier, en gardant appliqués à sa face profonde la branche musculo-cutanée du nerf et le tibial antérieur. On effondre alors la cloison antérieure dans le bas de la plaie et on poursuit la désinsertion vers le haut, en déchirant plutôt qu'en coupant avec les ciseaux, et on parvient ainsi jusqu'à l'arcade épaisse qui se trouve à la partie supérieure de la cloison.

Si l'on veut sectionner le péroné plus haut, il faudra couper les piliers aponévrotiques de l'arcade, disséquer le nerf du jambier antérieur et le

récliner en haut. On écarte la cloison avec un écarteur et on décolle de bas en haut l'extenseur commun, le jambier antérieur et les vaisseaux tibiaux antérieurs en suivant de très près la membrane interosseuse. La désinsertion sera poursuivie jusqu'à la plaie interne, jusqu'au fragment tibial supérieur. En haut on ménagera avec soin, si l'on va jusque-là, les vaisseaux tibiaux enjambant la membrane interosseuse.

On incise ensuite la cloison postéro-externe contre le péroné et on désinsère le soléaire de la face postérieure et le jambier postérieur de la face interne. Reste à effondrer la membrane interosseuse au point où portera la section du péroné et scier cet os à un centimètre environ au-dessus de l'extrémité du fragment supérieur du tibia.

Le péroné sectionné est poussé dans le trajet, sous l'écarteur de Farabœuf, avec une pince à os. Un aide, pendant ce temps, tire sur la jambe légèrement et la plie en dehors, de manière à faire charnière, au niveau de la section péronière. On amène ainsi le péroné au contact du tibia. On le fait glisser sur la face externe, franchir la crête et affleurer la cavité médullaire par son extrémité. Il suffit alors de réétendre la jambe pour que le péroné pénètre dans le tibia et s'y fixe de lui-même dans la plupart des cas. En effet, les dimensions extérieures du péroné sont, en général, un peu inférieures à celles de la cavité médullaire tibiale au-dessus du milieu de cet os.

3° *Temps péronier inférieur.* — On fait une incision longitudinale sur le péroné, de façon que son milieu corresponde à l'extrémité du segment inférieur du tibia.

On incise l'aponévrose dans la loge des péroniers qu'on récline en arrière, en désinsérant plus ou moins le court.

On effondre alors la cloison interosseuse antérieure, ou l'on incise l'aponévrose de la loge intérieure si on est tout en bas. On décolle facilement tendons et paquet vasculo-nerveux.

Il n'y a plus qu'à dégager la face postérieure des insertions du long fléchisseur propre et à sectionner le péroné avec la scie de Gigli à un centimètre au-dessous de l'extrémité du fragment inférieur du tibia. La transposition est beaucoup plus facile qu'en haut, le péroné étant si près du tibia que certains chirurgiens se sont contentés d'un avivement latéral, sans sectionner le péroné. La même manœuvre de flexion externe de la jambe, comme pour le bout supérieur, facilitera le passage derrière les tendons et le paquet vasculo-nerveux chargés par un écarteur et détendus par une légère flexion du pied. Fixation par implantation dans le canal médullaire ou dans le tissu spongieux du tibia. On suturera parties molles et peau, ayant fait préalablement une hémostase parfaite pour éviter le drainage. Si on le jugeait nécessaire, on ne le laissera que vingt-quatre, ou tout au plus, quarante-huit heures.

Quelques chirurgiens, pour assurer la solidité des moignons péroniers, en particulier de la malléole externe, ménagent, à l'exemple de Codivilla, entre le greffon et chacun des moignons péroniers, un petit pont périostique. Celui-ci produira un pont osseux rendant solidaire le corps du tibia reconstitué avec les fragments inférieur et supérieur du péroné.

Il suffit pour cela, après avoir libéré le péroné, d'inciser le périoste sur

les deux bords de la face externe, sur 2 ou 3 centimètres, à partir du point qu'on veut scier, vers le milieu du greffon. On sectionne ensuite, avec une petite scie de Gigli, le péroné, de dedans au dehors en s'arrêtant pour ménager le périoste un peu avant d'avoir tout scié ; on brisera facilement la mince lame restante de la face externe et le pont périostique se décollera de lui-même.

La manœuvre de Codivilla que nous venons de décrire n'allonge guère l'opération et assure à l'articulation tibio-tarsienne une stabilité parfaite. Une autre question importante est de savoir si on doit sectionner et implanter le péroné dans le tibia en haut et en bas ou dans un seul des fragments du tibia.

Il est certain que de bons résultats ont été obtenus par une seule implantation en haut. Hahn, Haschimoto, Bastianelli, Muller, de Francesco, Leuret, Noccioli, Codman, ont agi ainsi et ont constaté ensuite que la solidité du membre était devenue suffisante. D'autres, comme Huntington, Bobbio, Stone, Catellani, Perrando, Poirier ont fait une implantation double, à quelques semaines d'intervalle, ayant observé qu'après la première intervention l'axe de la jambe et le pied se trouvaient déviés en dehors, ce qui entraînait une certaine gêne fonctionnelle.

Mais il semble plus rationnel, comme l'ont fait avec un succès parfait Mac Kanty et Codivilla, d'implanter le transplant péronier en haut et en bas en un seul temps. Les chances de soudure ne paraissent pas devoir être moindres dans une implantation double, que dans deux implantations simples successives. La vitalité du transplant lui est assurée par ses connexions postéro-externes, où se trouve l'artère principale.

On évite ainsi une seconde opération et on a beaucoup plus de facilité de disposer le greffon en bonne place.

Soins consécutifs. — La jambe sera placée dans un appareil plâtré découvrant largement la partie antérieure du membre et entourant le genou et le pied en arrière. Cet appareil servira, à la fois, à maintenir la position du transplant jusqu'à la soudure et la rectitude de la jambe, obtenue à l'œil, au moment de l'intervention.

Des radiographies prises de face et de profil vérifieront le plus tôt possible la situation de la jambe et indiqueront la rectification à faire, s'il y avait lieu. Faites toutes les trois semaines, elles montreront aussi le progrès de consolidation et le moment de cesser l'immobilisation. En moyenne, on la gardera six semaines.

Un appareil de marche sera alors appliqué, afin de permettre au membre de retrouver les conditions statiques et dynamiques normales qui sont les meilleurs excitants de la vitalité de l'os. On y joindra le massage et l'électricité et on constatera par les radiographies successives l'accroissement progressif du péroné qui acquiert souvent les dimensions d'un tibia.

L'opération de Hahn-Huntington présente le type d'une greffe par transplantation latérale, dans les segments à deux os, mais à l'avant-bras, où la conservation des deux os est indispensable, elle n'est pas applicable. Cramer a proposé, dans ces cas, de recourir à la greffe par dédoublement, et il a eu deux succès dans deux cas de pertes de substance étendues du

radius, par la transplantation de moitié du cubitus fendu longitudinalement.

Curtillet et Curtis ont appliqué ce même procédé à la jambe en comblant avec succès une perte de substance tibiale par la moitié d'épaisseur d'un segment correspondant du péroné.

D'autres procédés de greffe à pédicule permanent ont été préconisés, tel que celui de Lotheisen, et celui de Muller, mais ils ne peuvent être employés que pour des pertes osseuses de faible étendue.

Le procédé de Lotheisen consiste à faire deux lambeaux superposés à pédicules obliques opposés transversalement. L'un pris sur le fragment le plus intact comprend dans la profondeur un greffon ostéopériostique taillé obliquement dans le fragment. L'autre, situé au niveau de la pseudarthrose, est uniquement cutané.

L'échange de lambeaux par torsion amène le greffon ostéo-cutané devant la perte de la substance, où on le fixe, pendant que le lambeau cutané va combler la place laissée libre.

Lotheisen a obtenu aussi de bons résultats dans des pseudarthroses du fémur et du tibia, ayant présenté des pertes de substance de 3 à 4 centimètres. Muller, Gelinsky. Schlosser, Stoukkey ont appliqué avec succès le même procédé dans des évidements limités du tibia.

Le procédé de Muller consiste également en prélèvement du greffon sur l'un des fragments, mais on l'amène dans la solution de continuité non pas par torsion, mais par glissement.

On prend le lambeau ostéo-cutané sur l'un des fragments et par traction on l'amène jusqu'au contact de la pseudarthrose, où on le fixe. Dans un cas de pseudarthrose du tibia, sans grosse perte de substance, Muller a taillé un lambeau vertical, conique, à grosse extrémité supérieure, dont la portion moyenne correspondait à la pseudarthrose. Dans la moitié inférieure le lambeau comprenait un segment ostéo-périostique de quelques centimètres de long, épais, taillé obliquement de bas en haut dans le fragment inférieur. A partir de la pseudarthrose, le lambeau n'est plus que cutanéo-périostique. Il a réséqué la partie fibreuse de la pseudarthrose et incisa la surface qui se présenta du fragment supérieur. Il a fait ensuite glisser le lambeau de bas en haut et le fixa sur les deux fragments. La plaie cutanée inférieure fut ensuite suturée verticalement.

Muller et Gelinsky, Sprengel, Von Eiselberg, Stoukkey, Weiss, ont obtenu ainsi de bons résultats dans des pseudarthroses limitées du tibia.

Wolff a recours à un procédé analogue, mais il fait glisser le lambeau ostéo-périostique sous la peau jusqu'à la pseudarthrose, sans déplacer notablement la peau elle-même.

PATENT OFFICE LIBRARY

GREFFES OSSEUSES DU CRANE

La réparation des pertes osseuses craniennes, résultant la plupart du temps d'une intervention chirurgicale, se fera le mieux par la réimplantation des lames osseuses prélevées par l'opération. On pourra également, lorsqu'il s'agit des pertes de substance de *petites dimensions*, les réparer par une lame osseuse détachée de la face externe du grand trochanter, comme Mauclaire l'avait fait ou par des fragments empruntés aux cartilages de la 7e et 8e côtes droites comme Morestin le fait. L'homogreffe est rarement réalisable dans ces cas. Quant à l'hétérogreffe que nous avons eu l'occasion d'employer pour une large perte de substance de l'os occipital, en la comblant par un os emprunté à l'omoplate du mouton, elle ne sert que de tuteur aseptique et est remplacée avec grande lenteur par la production osseuse, due à l'activité des bords de l'os récepteur et de la dure-mère sous-jacente. Il est certain que dans l'auto-greffe l'os se nécrose et se résorbe également et est remplacé par le même processus, comme cela résulte de travaux de Barth, de Laurent, de Sacchi, de Valon, de Bezzozero, et de Mertens, mais comme l'ont bien démontré les travaux de Cornil et de Coudray, dans l'autogreffe, la rondelle d'os réimplantée provoque une poussée rapide des néoformations ossiformes, poussée qu'on n'observe point dans l'hétérogreffe.

Voilà comment, du reste, Cornil et Coudray ont décrit le processus de régénération des rondelles réimplantées.

En résumé, à la suite de la réimplantation de la rondelle osseuse, on observe un double processus : l'un de disparition de la rondelle et des petits fragments osseux détachés par la scie du trépan ; l'autre de réparation, de néoformation fibro-osseuse se substituant à l'os mort :

1° Dans la rondelle, les éléments vivants, noyaux et cellules, dégénèrent dès les premiers jours et disparaissent rapidement.

Dans la suite, cette rondelle est résorbée par les lacunes remplies de tissu conjonctif, généralement avec cellules géantes. Le travail complet de résorption est lent, et dure plus de trois mois. Les petits fragments disparaissent par le même procédé.

2° La formation d'os nouveau s'opère aux dépens du tissu conjonctif qui a pour origines principales les espaces médullaires de l'os récepteur et la dure-mère, et c'est entre la dure-mère et la surface de l'os récepteur que se montre dès le septième jour le tissu ossiforme. La dure-mère donne aussi naissance à une ossification particulière, très importante ; le péricrâne de nouvelle formation est également le siège d'une néoformation osseuse. Ces

diverses ossifications envahissent le sillon, qui sépare la rondelle de l'os récepteur, puis la rondelle elle-même, et au bout de vingt-six jours l'ossification est très avancée. Il se peut que l'os nouveau ne remplace pas complètement l'os ancien dans sa totalité, on bien que cet os nouveau lui-même se raréfie, car au bout de six mois Cornil et Coudray ont vu la cicatrice osseuse beaucoup moins épaisse que l'os voisin.

Barth, qui a bien vu le processus de mortification de la rondelle, et a décrit après Kosnowsky, la néoformation conjonctive qui procède de l'os récepteur et de la dure-mère, Barth estime que, dans la plupart des points, la résorption de la rondelle s'opère par un mécanisme différent de celui qu'on observe ordinairement, à savoir la formation de lacunes et de cellules géantes. A la vérité, Cornil et Coudray n'ont pas toujours vu des lacunes au niveau des petits fragments ; mais, au huitième jour et plus tard, ils les ont trouvées chez le chien à peu près partout, ainsi que des cellules géantes, sur les bords de l'os récepteur, à la surface de la rondelle. De sorte que, contrairement à Barth, ils pensent que l'os mort est résorbé par le mécanisme ordinaire.

Valan a insisté sur ce fait, que la dégénérescence de la rondelle commence par le centre. La chose ne paraît pas certaine. Il paraît plus vraisemblable que cette mortification se montre dans toute l'étendue de la rondelle en même temps.

Enfin, comme le pense Barth, et contrairement à Valan, d'après lequel la dégénérescence de la rondelle n'aurait lieu qu'à son centre, cette rondelle disparaît complètement, aussi bien à son centre qu'à ses bords.

Donc, chaque fois que cela sera possible on réimplantera l'os qu'on avait détaché pour les besoins d'une intervention sur le cerveau et on recourera à l'homogreffe ou à l'hétérogreffe que dans les pertes craniennes où l'autogreffe n'est pas applicable — suppuration prolongée, tumeur ayant détruit l'os, etc.

PATENT OFFICE LIBRARY

GREFFE D'UNE PARTIE DU TIBIA SUR L'ÉPINE DORSALE DANS LE TRAITEMENT DU MAL DE POTT

C'est au Congrès International de Médecine en 1912 à Londres que Fred.-V. Albee, de New-York, a exposé sa méthode de traitement du mal de Pott, par la greffe d'une partie du tibia sur l'épine dorsale.

L'auteur a été amené à entreprendre ces travaux sur l'épine dorsale, d'abord à cause du peu de succès du traitement ambulatoire actuellement en pratique dans le mal de Pott, surtout dans la région dorsale supérieure, et ensuite en raison des excellents résultats opératoires obtenus sur des articulations tuberculeuses, pour lesquelles l'union des parties osseuses, avec une immobilisation et un soutien parfaits, a rapidement fait disparaître le processus tuberculeux.

L'épine dorsale est évidemment un emplacement idéal pour la fixation chirurgicale d'une ou de plusieurs articulations tuberculeuses, à cause d'un grand nombre d'autres articulations qui restent ; c'est-à-dire que la fixation de trois ou quatre articulations n'a pas d'effet matériel sur la fonction de l'épine. Pour cela, un greffon osseux, assez long pour s'appliquer sur l'ensemble des vertèbres à fixer, offre le moyen le plus simple et le plus sûr. En effet, il permet la fixation de l'os et tient en hyperextension les vertèbres intéressées, grâce à l'action sustentatrice d'une plaque osseuse, et aussi grâce au rôle de levier que jouent les apophyses épineuses, les faces latérales servant de point d'appui. Dans ce dernier cas, le greffon osseux agit avec d'autant plus d'avantage, au point de vue mécanique, qu'il est plus long. Ce greffon empêche le fléchissement des vertèbres intéressées, ou l'écrasement des corps, puisque le poids du corps qui est au-dessus est reporté sur les masses latérales intactes, et qu'il y a là réalisation de la fixation.

Voici la technique de cette opération : le patient étant dans la position ventrale, on fait une incision qui déborde en haut et en bas les apophyses épineuses des vertèbres intéressées. On prend soin de ne pas inciser le ligament sus-épineux (qui est le prolongement du ligament vertical) sur un côté. Alors, avec un scalpel, on pratique une fente centrale sur les extrémités cartilagineuses des apophyses épineuses, ainsi que sur le ligament sus-épineux ci-dessus mentionné, dont on laisse chaque partie attachée aux moitiés des apophyses épineuses. On fend les ligaments inter-épineux en parties égales, sur une profondeur d'environ 2 centimètres, sans déranger leurs attaches avec les apophyses épineuses. Il ne se produit qu'une très faible hémorragie, parce qu'on n'a incisé que des tissus ligamenteux épais,

ce qui contraste notablement avec l'hémorragie à laquelle donne lieu la séparation des muscles d'avec les apophyses épineuses dans une opération plus profonde, comme la laminectomie. Avec un ciseau et un maillet, on fend longitudinalement chaque apophyse en parties égales sur une profondeur de 2 centimètres, en ayant soin que les fentes se trouvent sur le même côté des apophyses épineuses. Les moitiés non atteintes conservent intact le bras de levier de ces apophyses. En séparant les extrémités des moitiés de chaque apophyse épineuse, on obtient une ouverture en forme de coin, dans laquelle on insinue ensuite le greffon taillé en prisme. Il importe, que les apophyses épineuses soient fendues *in situ*, sans qu'aucune insertion musculaire, qu'aucun ligament soit dérangé ; de cette façon, en effet, aucun des soutiens naturels de l'épine dorsale n'est supprimé, et les ligaments offrent un excellent moyen de fixer, grâce à de solides ligatures, l'attelle osseuse sur son emplacement. On applique alors sur la plaie un pansement avec de l'eau salée chaude. Le patient étant toujours dans la position ventrale, on fléchit la jambe sur la cuisse et l'on pratique une incision tout le long de la crête du tibia. On sépare soigneusement les tendons et les tissus sous-cutanés du périoste de la surface plane antéro-interne du tibia. Ayant placé un sac de sable dans l'espace poplité et derrière la jambe, on enlève avec un ciseau bien tranchant une pièce du tibia, en lui donnant une forme prismatique. Une scie mécanique permet également d'obtenir le greffon d'une manière très rapide et très précise. La longueur du greffon varie suivant le nombre de vertèbres sur lesquelles on opère ; sa largeur varie de 1 centimètre et demi à 2 centimètres, suivant la taille du patient ; son épaisseur varie de même d'un tiers à un demi-centimètre. On insère le greffon entre les moitiés des ligaments inter-épineux et des apophyses épineuses. On le maintient solidement en place par des sutures à points séparés avec du tendon de kangourou, fort ou moyen, que l'on fait passer à travers le ligament sus-épineux et le bord postérieur de la moitié du ligament inter-épineux, de chaque côté, près du sommet d'une apophyse épineuse. On ramène la suture en arrière sur le greffon à travers les mêmes ligaments sur l'autre côté. On tire alors les ligaments par-dessus le greffon, en arrière, par des sutures tendues, placées ensemble. S'il y a une légère cyphose remontant à peu de temps, elle disparaît entièrement ; toute cyphose remontant à quelques années ou moins, diminue beaucoup, soit à l'époque même de l'opération, soit dans les semaines qui suivent.

Dans les cas où il existe une cyphose trop vieille ou trop considérable, pour être entièrement redressée et où la déviation de l'épine dorsale aurait empêché de pratiquer une fente droite sur l'emplacement des apophyses épineuses, Albee prend un très large fragment d'os (parfois de toute la largeur du tibia) à laquelle il donne une section en segment de cercle. Mais le greffon est toujours plus droit que la cyphose et l'épine dorsale est redressée et serrée contre le fragment d'os au moyen de fortes ligatures. Quand la déformation est trop grande on place le greffon, le grand diamètre dans un plan latéral plutôt qu'antéro-postérieur courbé et maintenu avec de forts tendons de kangourou.

Cette méthode a été appliquée avec succès à des enfants ; les dimensions des greffons employés étaient de 12 centimètres sur 1 centimètre ou 6 milli-

mètres. Dans des cas ultérieurs, relatifs à des sujets de tout âge, surtout des adultes, cas où il y a lieu alors de courber le greffon, on a préféré l'évider à la scie sur la moitié de son épaisseur, du côté qui formera le côté concave, en quatre et huit endroits dans la région où se trouvera la courbure (comme fait le charpentier lorsqu'il veut courber un morceau de bois). La distance entre ces évidements variait, suivant les dimensions du greffon, de 3 millimètres à 1 centimètre. Les greffons variaient de 10 centimètres à 18 centimètres de longueur, de 1 à 1 cm 03 en largeur et de 6 millimètres à 1 cm 03 d'épaisseur. On veille à ce que le fragment osseux contienne un peu de moelle, condition dont l'importance a été signalée par plusieurs savants. Avant de placer le greffon sur la couche réceptrice, on incise son périoste en plusieurs endroits, de façon à offrir aux cellules ostéogènes, qui sont en dessous, une issue pour la prolifération. Chez les adultes, lorsqu'on ne tient pas à ce que le greffon croisse longitudinalement, les incisions sont faites suivant sa longueur. Pour les enfants, on les fait en croix. Après avoir mis le greffon en place par une pression, on tire par-dessus lui le ligament épais sus-épineux avec toute la partie postérieure des moitiés des ligaments interspinaux, et en faisant des sutures intermittentes de forts tendons de kangourou. On l'incruste ainsi fermement, sous tension, dans les apophyses épineuses et les ligaments inter-épineux épais, ce qui permet une fixation immédiate et excellente des vertèbres intéressées, avant même que la soudure ait lieu. La fixation immédiate ainsi obtenue doit être beaucoup plus parfaite que celle qui résulte de l'application de moyens orthopédiques externes, comme la mise sous plâtre, etc. Ceci a été confirmé particulièrement par la disparition immédiate de la douleur chez les adultes, et des pleurs la nuit chez les enfants (c'est-à-dire au bout de quelques jours). Le milieu dans lequel se trouve placé le greffon est tout à fait favorable, car ce dernier n'est pas seulement encastré entre des apophyses épineuses saines et bien nourries, distantes entre elles de moins de 2 centimètres, il est aussi entouré sur toute son étendue de tissus ligamenteux attachés normalement à l'os. Les conditions sont très favorables à la formation rapide d'un apport de sang par les canaux de Havers, émanant des apophyses épineuses et dirigé sur le greffon. Ainsi peut s'expliquer le fait que ces greffes spinales n'ont présenté aucun signe de dégénérescence ou d'absorption. Dans les cas où la cyphose est très prononcée et très angulaire, on fend les deux moitiés de l'apophyse épineuse proéminente (au moyen de l'ostéotomie) ; on tourne latéralement environ un à deux tiers de leurs extrémités, que l'on met en contact par une suture avec la surface postérieure du greffon de façon à créer encore d'autres contacts osseux et à réduire d'autant la cyphose.

Le 5 août 1912, à l'hôpital Bellevue, un greffon spinal qui avait été inséré sept semaines avant, a été enlevé et soigneusement examiné. Le sujet était un enfant atteint d'une grande cyphose et le greffon avait été placé courbé, avec une tension considérable. Bien que la déformation spinale eût été notablement rectifiée par l'opération, et grâce à la tension constante de la plaque osseuse courbée, l'extrémité supérieure du greffon s'était, par la suite, dégagée des extrémités des apophyses épineuses et était ressortie dans les tissus mous.

Le greffon était solidement uni à toutes les apophyses avec lesquelles il

se trouvait en contact. Il y avait eu une nouvelle formation osseuse considérable autour du greffon et des extrémités des apophyses épineuses. Le greffon avait augmenté de diamètre entre les apophyses épineuses auxquelles il s'était réuni. Les extrémités qui formaient saillies n'avaient augmenté que légèrement. Malgré un examen attentif, on n'a pu trouver aucun signe de dégénération ou de résorption de l'os. On enleva un petit frag-



Fig. 4. — Photographie d'un homme de trente-deux ans, quatorze mois après l'opération.

ment de son extrémité supérieure, au moyen d'une pince à os. L'extrémité de cette section saignait uniformément sur tout son diamètre. On pratiqua alors une section oblique sur une partie du greffon au moyen d'un ciseau, sur la face postérieure, à environ 2 centimètres de chaque extrémité. On fendit les extrémités des apophyses épineuses d'en dessous, l'on y fit entrer les extrémités du greffon que l'on avait taillées à vif, aux endroits où il avait été coupé précédemment, et elles furent assujetties au moyen de sutures séparées de tendons de kangourou de force moyenne. Le fait important, dans cette expérience, ce fut que le greffon présentait tous les caractères d'un os vivant et sain et saignait partout où on le coupait. Un examen microscopique a montré de la substance osseuse saine

sur tout son diamètre. On n'a pas pu trouver de cellules osseuses mortes ou dégénérées.

Avant 1912, cinquante-cinq opérations ont été pratiquées par l'auteur. L'âge des sujets variait de deux ans à cinquante et un, et chaque cas présentait des symptômes aigus, parfois même extrêmement aigus. Ce qui a beaucoup surpris, c'est la fréquence des cas où la déformation avait disparu grâce au redressement dû au fragment d'os mis en place avec suture et tension. L'élasticité des tissus maintenus par les sutures et le redressement produit par le greffon courbé et soumis à une tension a été certainement pour une bonne part la cause de la disparition de la cyphose, à la suite de l'opération.

Trente-quatre de ces greffes ont été pratiquées dans les régions dorsales;

Fig. 5. — Photographie montrant le résultat fonctionnel sur un sujet, treize mois après l'opération. Le mal était très aigu, et trois vertèbres seulement ont été comprises dans la greffe.

dix-neuf dans les régions lombaires, et deux dans les régions cervicales. Les résultats ont été fort remarquables (fig. 4, 5, 6).

On n'a jamais eu recours à l'appareil plâtré dans le traitement post-opératoire. On a employé un bandage spécial pour un adulte, qui avait été traité dès le début de l'affection : c'était un charpentier, qui reprit son travail sept semaines après l'opération. Le traitement post-opératoire a consisté à imposer la position couchée pendant cinq à douze semaines. Après quoi, les sujets ont pu aller sans appareil. Trois sujets, dont deux enfants et un adulte, ont été guéris au bout de cinq semaines, bien que leur cas fût aigu. Pendant six mois, ils n'ont présenté aucun symptôme.

La disparition de la douleur et de tous les symptômes de maladie aiguë s'est produite en quelques jours, ce que tous les adultes — il y en a eu cinq — ont fort apprécié.

En tout cas, la douleur n'a jamais persisté au delà du troisième jour qui a suivi l'opération. L'amélioration rapide de l'état général a été vraiment frappante. Dans quatre cas, il y a eu une complication, par suite de paraplégie complète. Un enfant de quatre ans a été cité par le Dr Swift du Dis-

pensaire clinique et pédiatrique Cornell. Cet enfant avait de l'incontinence d'urine et de matières fécales, et fut opéré à l'hôpital Bellevue. Cinq mois après l'opération, il était sur pied. La paraplégie des trois autres cas a disparu, dans chacun d'eux, en moins de six mois.

Aucun des cas n'a donné lieu à de sérieuses complications. Chaque plaie a été cicatrisée par la première intention. Il n'y a pas eu de décès. L'une des plaies s'est ouverte superficiellement deux semaines après l'opération, alors que le commencement de la soudure semblait satisfaisant. Il a dû probablement y avoir quelque dérangement dans la greffe, mais finalement, la plaie

Fig. 6. — Quatorze enfants de l'hôpital de Sea Breeze au bain. Tous étaient atteints de mal de Pott aigu et ont été opérés par le procédé que nous avons décrit, à une époque remontant entre huit semaines et seize mois.

s'est bien guérie. La plupart des sujets opérés l'ont été aux hôpitaux suivants : Sea Breeze, Bellevue, Roosevelt, hôpital d'Etudes complémentaires, et hôpital Mary Fletcher (Université de Vermont). Seize des sujets ont été opérés à l'hôpital Sea Breeze (hôpital de la Brise de mer), où ils pouvaient profiter de l'air de la mer. Un grand avantage de ce traitement, c'est que les enfants peuvent aller prendre des bains peu de temps après l'opération, c'est-à-dire au bout de six ou sept semaines. On ne saurait trop insister sur l'importance de ce genre de traitement après l'opération.

De l'évolution clinique de tous ces cas, et de fréquents examens radiologiques sur deux plans, il semble possible de déduire avec certitude que tous les greffons se sont soudés aux apophyses épineuses. Les rayons X montrent également une prolifération osseuse autour du greffon et des extrémités des apophyses spinales, et, la plupart du temps, un accroissement du diamètre du greffon même.

Dans d'autres cas, les greffons, prélevés sur le cubitus des chiens, jeunes ou vieux, ont été conservés au milieu d'une solution saline ou d'une

solution Ringer, dans une glacière ordinaire, pendant une période s'étendant jusqu'à quatre jours, et les résultats ont été tout aussi bons. On a fait, le 25 mai 1912, l'autopsie de trois de ces chiens, qui avaient été opérés le 1er décembre 1911, de façon à pouvoir présenter un pont osseux remontant à six mois.

Dans ces cas plus anciens, le greffon a perdu son identité, et le pont osseux semble faire partie des apophyses épineuses. Le diamètre de celles-ci est généralement supérieur à celui du greffon original. Un sérieux examen microscopique a été effectué, six semaines et six mois après la transplantation, par le Dr Ferguson, professeur d'histologie au Collège de médecine de l'Université Cornell, et par nous. Aucun os mort n'a été trouvé. La circulation du sang entre les apophyses épineuses et le greffon était très abondante. Il y avait toutes les preuves possibles d'une prolifération osseuse de la part du greffon en faveur des apophyses épineuses. Il n'y avait pas du tout de cellules cartilagineuses. La soudure des os était complètement réalisée même sur les spécimens qui ne remontaient qu'à six semaines. Les spécimens ont été examinés soigneusement aux rayons X et au microscope. Les préparations microscopiques comprenaient des coupes, tant décalcifiées que non décalcifiées.

Une technique comparable est employée par Albee dans la scoliose paralytique, le spina bifida, la fracture de la colonne vertébrale, la sacrocoxalgie.

Ombrédanne a exécuté la méthode d'Albee cinq fois et a communiqué ses résultats à la Société de Chirurgie de Paris, le 22 octobre 1913.

L'intervention en elle-même lui a paru bénigne, elle a été bien supportée par les opérés. Mais, si les résultats immédiats ont été bons, il n'en a pas été de même des résultats éloignés. Un enfant est mort de méningite tuberculeuse quatre mois après l'opération ; il ne semble pas toutefois qu'il faille en accuser l'opération nouvelle, car toutes les interventions pour tuberculoses locales exposent au même risque. Deux enfants ont présenté ultérieurement des abcès froids à distance. Enfin, toutes les gibbosités ont augmenté depuis l'opération : une dans des proportions minimes, les trois autres très notablement.

On n'a pas eu l'impression que l'inflexion du rachis soit produite au-dessus du niveau des greffons osseux. On se demande donc si ces greffons qui pourtant ont bien pris (la preuve en est dans une pièce anatomique datant de quatre mois après l'opération et que l'auteur a présenté à la Société) n'ont pas acquis une certaine malléabilité au cours des remaniements histologiques qu'ils subissent.

Si on compare ces résultats à ceux d'Albee, qui voit dans la greffe osseuse rachidienne la panacée absolue dans le traitement du mal de Pott, on est loin de compte. Ombrédanne croit que cela tient à ce que les milieux où Albee et lui ont opéré sont entièrement différents ; l'un a opéré au bord de la mer et l'autre à Paris. De plus il a l'impression de n'avoir opéré que des cas graves.

Il lui paraît, en tous cas, utile de conclure que, dans le milieu hospitalier parisien, tout au moins, les greffes osseuses rachidiennes ne sont pas une panacée absolue et que, après ces opérations, le traitement général de la

tuberculose vertébrale devra être continué à être appliqué rigoureusement si l'on veut en obtenir de bons résultats.

J.-J. Nutt (New-York) a eu l'occasion d'examiner 15 malades qui avaient été opérés antérieurement par d'autres chirurgiens pour mal de Pott, et il a donné la relation dans *The Journal of the American Medical Association*, tome LXI, n° 20, 15 novembre 1913. Dans 4 cas, on avait pratiqué des opérations plastiques ayant consisté dans la section, suivant le plan médian sagittal, de plusieurs apophyses épineuses voisines ; sur chacune, les deux moitiés apophysaires avaient été fracturées à leur bases et basculées, l'une vers le haut, l'autre vers le bas ; dans chaque espace inter-épineux, le fragment de l'apophyse supérieure avait été suturé au fragment de l'apophyse inférieure. Dans les 11 autres cas, l'opération avait consisté en une greffe d'un fragment emprunté au tibia du malade et placé dans la rainure créée par le partage des apophyses épineuses.

L'auteur donne les observations résumées de ces 15 cas et indique en un tableau leurs principaux caractères. Les courbes de température n'ont pas été sensiblement modifiées par l'opération, pas plus que les courbes de poids. Par contre, les résultats sur la gibbosité n'ont pas été très remarquables, puisque, dans 10 cas, sur 15, il y a eu augmentation de la gibbosité après l'opération ; dans 8 cas, la contracture musculaire persistait malgré l'intervention. En résumé, on estime que le bénéfice retiré de l'opération a été nul dans 9 cas, douteux dans 5 cas et positif dans 3 cas seulement ; dans ces 3 cas, il s'agissait de greffes.

Les modifications de technique, telle que l'implantation d'une plus longue greffe et l'usage plus prolongé d'un appareil externe de maintien après l'opération, pourraient peut-être améliorer les résultats, et Nutt conclut qu'on ne devrait publier les observations que deux ans au moins après l'opération.

Il est certain que ces greffes sont d'une date trop récente pour qu'on puisse émettre un jugement définitif sur leur valeur thérapeutique dans le mal de Pott.

Pourtant les faits que nous avons observés nous-mêmes plaident en faveur de ce traitement. Les enfants que nous avons examinés à l'hôpital de Gênes, dans le service du Professeur Maragliano fils, ont présenté une amélioration notable après l'opération.

PATENT OFFICE LIBRARY

GREFFES ARTICULAIRES

HISTORIQUE

La greffe des cartilages et surtout des articulations est une acquisition toute récente, et le nombre d'observations publiées à ce jour est très restreint. Pourtant, les quelques tentatives faites dans cette voie ont donné des résultats tellement encourageants, qu'il est bon de les faire connaître, afin que les chirurgiens, enhardis par ces résultats, entreprennent de nouvelles opérations, d'où résultera une méthode définitive des greffes des articulations.

Déjà Paul Bert, Ollier, Léopold, Fischer, Seggel ont tenté des greffes cartilagineuses, mais personne, à notre connaissance, avant Tuffier n'eut l'idée d'adapter des fragments cartilagineux sur des extrémités osseuses à l'intérieur même d'une cavité articulaire.

C'est le 20 décembre 1900 que Tuffier, ayant réséqué la tête de l'humérus à la suite d'une fracture comminutive chez un vieillard, a revêtu l'extrémité supérieure de la diaphyse humérale avec le cartilage doublé d'une partie d'os sous-jacente emprunté à cette même tête. Le cartilage fut fixé avec trois points au catgut. La greffe a donné un résultat excellent, et le malade présenté à la Société de Chirurgie, le 1er mai 1901, pouvait exécuter avec son bras tous les mouvements.

Malheureusement ce fait reste isolé et il faut arriver à l'année 1908 pour prendre connaissance des belles expériences de Judet sur la greffe des articulations que cet auteur a déjà commencées en 1906, mais qu'il n'avait fait connaître que le 27 janvier 1907, par une communication de Dastre à l'Institut.

Ces expériences ont porté sur les lapins et il n'a pas eu l'occasion de réaliser une greffe articulaire chez l'homme. C'est Lexer qui le premier a donné, le 30 mars 1908, la relation d'une observation de résection d'un genou ankylosé chez une jeune fille de vingt ans, à laquelle il a transplanté avec plein succès une articulation homologue empruntée à un membre fraîchement amputé. Deux ans et demi après, en avril 1910, au Congrès de Chirurgie, il a présenté la malade qui marchait avec son articulation d'emprunt et les mouvements du genou, quoique limités, étaient possibles. En janvier de la même année Lexer pratiquait une opération analogue sur un jeune homme.

En février 1910, Kuttner réséqua à son tour pour ostéo-sarcome toute l'extrémité supérieure d'un fémur et transplanta avec succès un segment analogue emprunté à un cadavre. Le 25 mars de la même année, ce chirurgien fit avec un égal succès une opération analogue. Le 5 avril 1911, Walther réséqua l'extrémité inférieure du radius et l'a remplacée par l'extrémité supérieure du péroné. Il a obtenu ainsi un excellent résultat fonctionnel. Enfin, dans le courant des années 1911, 1912 et 1913, d'autres greffes articulaires ou semi-articulaires furent faites avec plus ou moins de succès par divers chirurgiens, Springer, Hinz, Waughan, etc.

A la même époque, en 1911 et 1912, Impallomeni, de Venise, Dalla Vedova, de Modène et de Wrede, ont publié leurs expériences de greffes articulaires sur des lapins et des poulets en apportant des données précises sur l'évolution de la greffe et les méthodes opératoires qui ont assuré les meilleurs résultats.

Enfin, Ducuing publia, en 1912, sa thèse magistrale « Contribution expérimentale à l'étude des greffes articulaires totales », qui embrasse toute la question et présente un nombre considérable d'expériences personnelles qui tranchent divers points restés encore obscurs. Cette thèse, complétée par des articles publiés par l'auteur dans les Revues de Chirurgie présente une excellente documentation sur les greffes articulaires.

Nos propres expériences, que nous poursuivons au Collège de France, nous ont également permis d'apporter une contribution à cette question si passionnante et si nouvelle et nous espérons que les greffes articulaires ne tarderont pas à rentrer dans la pratique courante de la chirurgie.

PATENT OFFICE LIBRARY

INDICATIONS

Lexer, qui a le plus contribué à la greffe des articulations, détermine ainsi ces indications : Partout où les graves destructions d'un appareil articulaire résultant de la tuberculose, de suppuration ou de traumatisme, ont amené une ankylose osseuse, ou dans les cas où les lésions de jointures importantes ont provoqué l'articulation de polichinelle, enfin dans les cas où, à cause de tumeurs des articulations ou des extrémités articulaires osseuses, il faut faire de vastes résections avec suppression de la moitié ou de toute l'articulation, on pourra tenter de rétablir des articulations utiles et mobiles.

Greffes pratiquées a l'occasion d'ankyloses. — En effet, le souci de la cure des ankyloses a été le premier mobile des tentatives de greffes articulaires. C'est, en particulier, le désir de vouloir rétablir la mobilité d'un genou rigide, qui a poussé expérimentateurs et chirurgiens à tenter la greffe des articulations. Malgré les progrès de la chirurgie, l'ankylose osseuse du genou est incurable à l'heure actuelle. Nous ne possédons pas de procédé opératoire permettant de restituer à un genou ankylosé sa mobilité, tout en lui conservant sa solidité indispensable pour la marche.

Lexer trouva également les premières indications opératoires et la première idée d'une greffe articulaire dans des cas d'ankylose osseuse : « C'est en mobilisant, dit-il, des jointures ankylosées que j'ai eu l'idée de les oser. » Tous les chirurgiens qui ont tenté de mobiliser une ankylose savent, en effet, les difficultés que l'on éprouve à maintenir l'article mobile, comme il convient. Aussi essaya-t-on, après avoir pratiqué des résections de types différents, d'imiter la nature lorsqu'elle crée une pseudarthrose, et d'intercaler entre les surfaces osseuses séparées un tissu quelconque ou un corps étranger. Mais l'interposition de corps étrangers variés, baudruche, caoutchouc, plaques de celluloïd, lamelle d'or, d'étain, etc., n'a pas donné de bons résultats. Par contre, l'interposition musculo-tendineuse empêche bien la soudure osseuse, mais les résultats sont très différents, suivant la grandeur des résections et les articulations au niveau desquelles on les pratique. Si l'on résèque beaucoup, on obtient une articulation de polichinelle, si l'on a réséqué trop peu on n'obtient que des mouvements limités. Les deux choses peuvent, du reste, suffire, tout dépend du rôle de la jointure intéressée. Il est des articulations pour lesquelles une grande mobilité suffit, mais il en est d'autres qui demandent, pour être utiles, la possibilité de pouvoir exécuter des mouvements étendus dans un seul sens et une grande mobilité, le genou,

par exemple. Il est évident que dans ces cas l'interposition musculo-tendineuse, voire cartilagineuse, après résection articulaire ne peut donner de très bons résultats. Rochet, Nélaton ont pourtant ainsi obtenu des résultats appréciables à la hanche, mais pour le genou, les tentatives de Murphy sont restées à peu près infructueuses. Il est certain qu'à la rigueur, on peut respecter au genou une ankylose rectiligne et solide, surtout si le raccourcissement du membre est assez faible, mais si l'ankylose du genou est en position vicieuse, une intervention osseuse devient nécessaire et la transplantation d'un article trouvera son indication. Par ce procédé, on rendra au malade la mobilité de son membre tout en lui laissant sa solidité, sa longueur et sa forme.

Pour le membre supérieur, où la mobilité joue un rôle bien plus grand que la solidité, on sera naturellement plus circonspect à proposer une greffe articulaire pour remédier à une ankylose, la simple résection donnant dans ces cas de très bons résultats.

Greffes pratiquées a l'occasion de tumeurs articulaires ou juxta-articulaires. — Presque la moitié des observations des greffes articulaires publiées à ce jour se rapportent à la résection de la moitié de l'article, que ces tumeurs ont nécessitées. Huit fois, il s'agissait de sarcomes, deux fois sur l'extrémité supérieure du tibia (Lexer), deux fois sur l'extrémité inférieure du fémur (Lexer), une fois sur l'extrémité supérieure du fémur (Kuttner), une fois sur la moitié inférieure du cubitus (Lexer), une fois sur le tiers inférieur du radius (Walther) et une fois à la phalange de l'annulaire (Springer).

Trois fois, la résection et la greffe de la demi-articulation ont été faites à l'occasion des chondromes: une fois au tiers supérieur du fémur (Kuttner), une fois au tiers supérieur du tibia (Kuttner) et une fois à la phalange de l'annulaire gauche (Lexer).

Léonté fils a réséqué un métacarpien et l'a remplacé par un métatarsien dans un cas de spina ventosa.

Greffes pratiquées a l'occasion d'arthrites suppurées. — Les arthrites tuberculeuses du genou ont donné à Lexer l'occasion de pratiquer quatre fois la greffe articulaire. Hinz et Waughan l'ont faite, chacun une fois. L'arthrite tuberculeuse du coude fut traitée ainsi par Buchmann, et Lexer a appliqué le même procédé à une arthrite ostéomyélitique du genou. Gœbel a eu un succès dans un cas d'arthrite blennorrhagique du petit doigt, dont il a remplacé l'articulation métacarpo-phalangienne par l'articulation métatarso-phalangienne du petit orteil.

La plupart du temps ces interventions ont eu lieu pour ankylose consécutive à une lésion infectieuse. Il est certain qu'il n'y aurait pas lieu de tenter la greffe articulaire si le processus suppuratif n'était pas arrêté, s'il y avait encore des fistules. Une greffe dans un milieu septique est naturellement vouée à un échec complet.

Pourtant la tumeur blanche *non fistulisée* qui ne s'améliore pas malgré l'immobilisation et les injections intra-articulaires serait justiciable d'une transplantation articulaire. C'est là l'indication habituelle d'une résection,

et, comme en extirpant largement l'article sans l'ouvrir on peut opérer aseptiquement, on peut dans ce cas tenter une transplantation articulaire (Ducuing).

Greffes pratiquées a l'occasion d'affections traumatiques des articulations. — Tuffier, dans un cas de traumatisme, a coiffé la diaphyse réséquée par un copeau ostéo-cartilagineux prélevé à la tête de l'humérus et a obtenu un excellent résultat fonctionnel. Ce cas se prêtait également à la greffe mi-articulaire de tout un fragment de la diaphyse de l'humérus avec sa tête articulaire pour éviter le raccourcissement du bras. En somme, *tous les traumatismes nécessitant la résection articulaire sont des indications à la greffe*, car la résection simple peut assurer dans certains cas la solidité, dans d'autres la mobilité, mais elle assure rarement l'une et l'autre et occasionne toujours le raccourcissement du membre.

Au membre supérieur, où les articulations n'ont besoin que de mobilité, l'indication de la greffe articulaire pour affection traumatique est naturellement moins précise et peut, comme nous l'avons déjà dit, être remplacée, à moins de frais, par une résection articulaire avec ou sans interposition musculaire.

Si la portion à extirper était cependant trop volumineuse, et que le malade ne veuille pas se contenter d'un membre mobile, mais court et déformé, on pourrait lui proposer une greffe articulaire qui aurait des chances de donner à la fois la solidité, la mobilité et de conserver au membre malade sa forme et sa longueur.

CONTRE-INDICATIONS OPÉRATOIRES

L'âge du malade, si avancé soit-il, n'est certainement pas une contre-indication formelle à la greffe, puisque Tuffier a réussi la greffe de cartilage sur un homme de soixante-dix ans. Lexer a greffé avec succès la partie inférieure du cubitus à un malade âgé de quarante-huit ans et Kuttner a eu un excellent résultat en greffant l'articulation du genou à un homme de quarante-cinq ans.

Néanmoins, les gens âgés présentent un terrain moins favorable pour toute greffe, et on ne doit pas perdre de vue qu'une greffe articulaire imposerait un long séjour du malade au lit plus préjudiciable à un vieillard qu'à un jeune homme. Mais ce sont des considérations générales applicables à toute intervention grave et la résection d'une grande articulation, et son remplacement par une articulation empruntée doit être considérée comme telle et exige, naturellement, un bon état général. On s'abstiendra donc de la pratiquer sur des gens débiles ou sur ceux qui présentent des lésions pulmonaires, en même temps qu'une arthrite tuberculeuse.

Mais ce qui surtout pourra constituer une contre-indication, à la greffe articulaire, *c'est la gravité et l'étendue des lésions.*

Une tumeur maligne et très étendue fera rejeter la greffe articulaire, lorsque, pour dépasser suffisamment les limites du mal, on doit réséquer

un fragment ostéo-cartilagineux trop long. Mais quelles sont les limites qu'on peut assigner actuellement à cette résection ? Les succès de Kuttner et de Lexer nous indiquent celles que ces auteurs ont atteintes. Dans l'observation de Kuttner, la longueur du segment de fémur transplanté mesurait 17 centimètres. Quant à Lexer : « Dans les greffes des extrémités articulaires, dit-il, je suis allé, au point de vue de la grandeur du morceau, jusqu'à moitié de la diaphyse. » Dans un cas, en effet, ce chirurgien a remplacé 20 centimètres d'humérus par un morceau du tibia de même longueur recouvert de sa surface articulaire.

Il nous reste à envisager *les contre-indications tenant à l'état de l'appareil articulo-moteur*. Comme le dit bien Ducuing, il est clair que toute tentative de greffe articulaire est vaine si l'on se trouve en présence d'un malade atteint d'une arthropathie tabétique ou syringomyélitique. Mais l'atrophie musculaire prive-t-elle le malade d'une tentative de greffe articulaire ? Il faut évidemment sérier les cas. Si tous les muscles d'une articulation ankylosée sont frappés d'impotence, point n'est besoin de tenter une greffe qui rendrait les plus mauvais services, en substituant à l'articulation ankylosée, mais utile, une articulation inutile parce que trop mobile.

Mais, si dans le groupe des muscles articulo-moteurs il en est qui, suffisamment intacts, peuvent être substitués par transplantation tendineuse aux muscles lésés, on pourra tenter une greffe articulaire.

De fait, Lexer, dans une merveilleuse observation, greffa une articulation du genou, puis reconstitua un appareil d'extension par une greffe musculaire autoplastique. A cet effet, il a rabattu un fragment du droit antérieur qu'il a suturé à un lambeau du jambier antérieur. Et cette malade qui a subi une greffe articulaire complète pour ankylose du genou et la greffe musculaire, marche sans canne avec une légère boiterie et elle monte les escaliers sans s'appuyer !

PATENT OFFICE LIBRARY

DU GREFFON

L'HÉTÉROGREFFE. — Judet a réussi une greffe articulaire hétéroplastique sur les animaux. Cet auteur a transplanté la trochlée cartilagineuse du fémur d'un chat au lieu et place de la trochlée cartilagineuse du fémur d'un chien. Au bout de cent trente-huit jours, dit-il, la cavité articulaire était normale, le cartilage du chat, parfaitement greffé, remplissait son rôle d'organe de glissement pour la rotule. Ce succès doit probablement être attribué à une parenté assez étroite entre le chien et le chat dont les sérums ne sont pas réciproquement hémolytiques.

Peut-être pourrait-on réussir sur l'homme la greffe d'une articulation d'un singe anthropoïde. Nous avons examiné cette question dans le chapitre concernant l'hétérogreffe des os. L'expérience reste à tenter — il est logiquement admissible — la greffe des organes des singes supérieurs pouvant être assimilée à l'homogreffe (voir page 7).

L'HOMOGREFFE. — Les cadavres et les membres amputés constituent la ressource unique des greffons pour les *grandes* articulations. En effet, pour de pareils transplants on ne peut pas avoir recours à l'autogreffe. Les cadavres ont fourni à Kuttner des pièces articulaires qui ont assuré le succès des greffes dans trois cas, où il s'est agi deux fois de l'extrémité supérieure du fémur et une fois de l'extrémité supérieure du tibia. Les greffons furent prélevés trois et onze heures après la mort et conservés à la glacière dans le liquide de Ringer pendant vingt-quatre heures. Comme pour les greffes osseuses, on doit s'assurer si le sujet n'est pas mort d'une affection contagieuse aiguë ou chronique : fièvre typhoïde, variole, tuberculose, syphilis, cancer, etc.

Le greffon doit être prélevé dans un laps de temps ne dépassant pas douze heures, Impallomeni ayant prouvé que des articulations entières prises sur l'animal douze heures après la mort et transplantées après passage dans une solution physiologique se greffent encore, comme les pièces fraîches prises sur le vivant. Bergeman est arrivé aux mêmes conclusions. Cet auteur ayant expérimenté sur 20 sujets, a constaté que douze heures après la mort, la partie inférieure du fémur était encore suffisamment stérile pour être utilisée, mais au delà de cette limite les pièces deviennent, le plus souvent, septiques et, par conséquent, inutilisables. Du reste, pour s'assurer que le greffon est bien stérile, on peut, à l'exemple de Kuttner, le garder pendant un certain temps dans un milieu de culture convenable et se rendre compte que rien n'a poussé.

Le greffon ainsi prélevé dans un laps de temps ne dépassant pas douze heures pourra ensuite, si besoin est, être conservé à la glacière à la température de 0 à 1° pendant au moins trois semaines, Bauer et Weil ayant parfaitement réussi à transplanter avec succès des pièces osseuses revêtues de périoste et conservées en glacière pendant trois semaines dans le liquide de Ringer.

Les membres amputés peuvent également fournir d'excellents greffons et c'est ainsi qu'a procédé Lexer, dont les succès ont assuré l'avenir des greffes articulaires. Mais Lexer ayant pratiqué 60 amputations en quelques mois s'est trouvé particulièrement favorisé pour se procurer des greffons articulaires. En réalité, la tendance conservatrice de la chirurgie moderne offre peu de ressources à ce point de vue. On n'ampute guère que pour des lésions infectieuses très graves : tuberculoses fistuleuses, ostéomyélites récidivées, ou des affections néoplasiques; or, les greffons prélevés dans de pareilles conditions sont inutilisables.

Mais Lexer a profité deux fois — et c'est un exemple à suivre — d'une amputation pour gangrène sèche atteignant l'extrémité du membre. Il a eu de bons résultats, malgré que ces transplants ont l'inconvénient de provenir de sujets vieux, ayant le cartilage aminci, de vitalité diminuée.

Une autre fois, il a usé du greffon articulaire prélevé sur un jeune enfant atteint de paralysie infantile. Il est, en effet, quelquefois nécessaire dans ces sortes d'affections de transformer un membre de polichinelle en un membre ankylosé en bonne attitude. On arrive à ce résultat, en pratiquant une résection articulaire et en soudant entre elles les extrémités osseuses. L'articulation ainsi prélevée peut donc servir à la greffe et si sa vitalité peut se trouver quelque peu diminuée du fait que ces membres ont une vie ralentie, cette vitalité se trouve encore suffisante, le greffon provenant dans ces cas de sujets jeunes.

Les accidents du travail, de chemins de fer, d'automobiles, peuvent également nécessiter les amputations et fournir des greffons articulaires. Hinz et Lexer ont pu se procurer un greffon articulaire de cette façon. Nous signalons, pour mémoire, que le greffon pourrait être prélevé sur les suppliciés immédiatement après l'exécution. C'est ce sens que nous donnons à la phrase de Carrel : « L'idéal serait de pouvoir enlever immédiatement avant la transplantation un membre à un homme vivant, à un criminel, par exemple. »

Autogreffe. — La greffe autoplastique trouve une application restreinte dans la greffe articulaire. Les articulations du pied et l'articulation péronéo-tibiale pouvant seules être prélevées sur l'individu même, sans grand préjudice pour lui. C'est ainsi que Tietze a remplacé l'extrémité inférieure du radius par la phalange du gros orteil, dont la base pourvue de cartilage était destinée à s'articuler avec le scaphoïde. Walther, dans un cas semblable, a greffé l'extrémité supérieure du péroné. Buchmann, de Pétrograd, a deux fois greffé toute une articulation métacarpo-phalangienne prélevée, sans ouvrir la capsule, chez les malades eux-mêmes pour remplacer une ankylose osseuse du coude. Goebel a eu un beau résultat, en remplaçant l'articulation métacarpo-phalangienne du petit doigt, ankylosé à la suite d'une arthrite blennorragique, par l'articulation métatarso-phalangienne du petit orteil chez un violoniste

qui put, six mois après cette greffe articulaire, jouer comme par le passé sur son violon. Léonte fils et Springer ont remplacé avec succès le premier un métacarpien par un métatarsien ; le second une phalange de doigt par une phalange d'orteil.

Nous gardons à la Station physiologique du Collège de France, six chiens opérés respectivement le 5 mai 1915, le 24 mai, le 2 juin, le 11 juin, le 26 juin et le 23 juillet. Chaque chien a subi la résection de l'une des articulations métacarpo-phalangiennes qui fut remplacée par une autre prise au même chien, sans que la capsule soit ouverte. Au bout de trois mois l'articulation fut toujours trouvée souple, mobile et elle est restée telle jusqu'à présent. Tous les chiens marchent d'une façon parfaite et rien dans leurs allures ne dénote une gêne quelconque pouvant être mise sur le compte de l'articulation greffée. (Voir les six dernières observations des greffes articulaires.)

PATENT OFFICE LIBRARY

ÉVOLUTION DE LA GREFFE

Nous avons exposé longuement à propos de l'évolution de la greffe osseuse les modifications que subit l'os, sa résorption progressive, le rôle du périoste et aussi de la moelle dans la reconstitution de l'os nouveau qui se substitue peu à peu à l'os greffé et se fusionne avec le tissu du porte-greffe de manière à reconstituer l'homogénéité de celui-ci (voy. p. 16). Mais une articulation est un organe beaucoup plus complexe, dans la constitution duquel entre en plus de l'os, le cartilage d'encroutement, la capsule, la synoviale et les ligaments. Il est vrai que, dans la plupart des greffes articulaires exécutées à ce jour, on s'est contenté de transplanter les extrémités osseuses couvertes de cartilage en ne gardant que les ligaments croisés, mais sans capsule, ni synoviale. Et c'est l'évolution du cartilage greffé, son mode de reconstitution qui est le plus intéressant à connaître.

Les travaux expérimentaux n'ont pas encore projeté suffisamment de lumière sur cette question pour qu'elle puisse être résolue définitivement. On sait que le cartilage hyalin, au moins adulte, ne possède ni vaisseaux ni tissu conjonctif soit à sa périphérie, soit au sein de sa substance fondamentale. Il se nourrit donc par imbibition et cela suppose une reconstitution par un procédé tout autre que celui, par exemple, qui assure la réfection de l'os, dont le périoste retrouve rapidement des connexions vasculaires avec les tissus environnants du porte-greffe. Les travaux de Cornil, de Coudray et de Lefas nous ont enseigné qu'une brèche, une solution de continuité du cartilage, se comble par une multiplication de chondroplastes. La réparation du cartilage articulaire s'effectue donc par le fait même de l'évolution normale des cellules cartilagineuses. Nous avons tout lieu de croire que dans la transplantation articulaire la régénération du cartilage doit se faire par le même procédé. En effet, il nous est difficile d'admettre comme le font Judet, Impallomeni et Ducuing que le cartilage transplanté se soude directement et continue à vivre. Nos connaissances sur l'évolution de tout greffon s'y opposent. Les expériences de Dalla Vedova ont du reste montré que le cartilage articulaire se nécrose en grande partie.

La vitalité se conserve seulement dans des îlots assez limités, et connaissant le processus de réparation du cartilage, nous nous croyons autorisés d'en déduire que ce sont ces îlots qui constituent de vrais nids de prolifération cellulaire et parviennent à reformer le cartilage. Il est, en effet, incontestable que dans les articulations greffées, on retrouve les surfaces osseuses recouvertes de leur cartilage. Lexer, intervenant secondairement

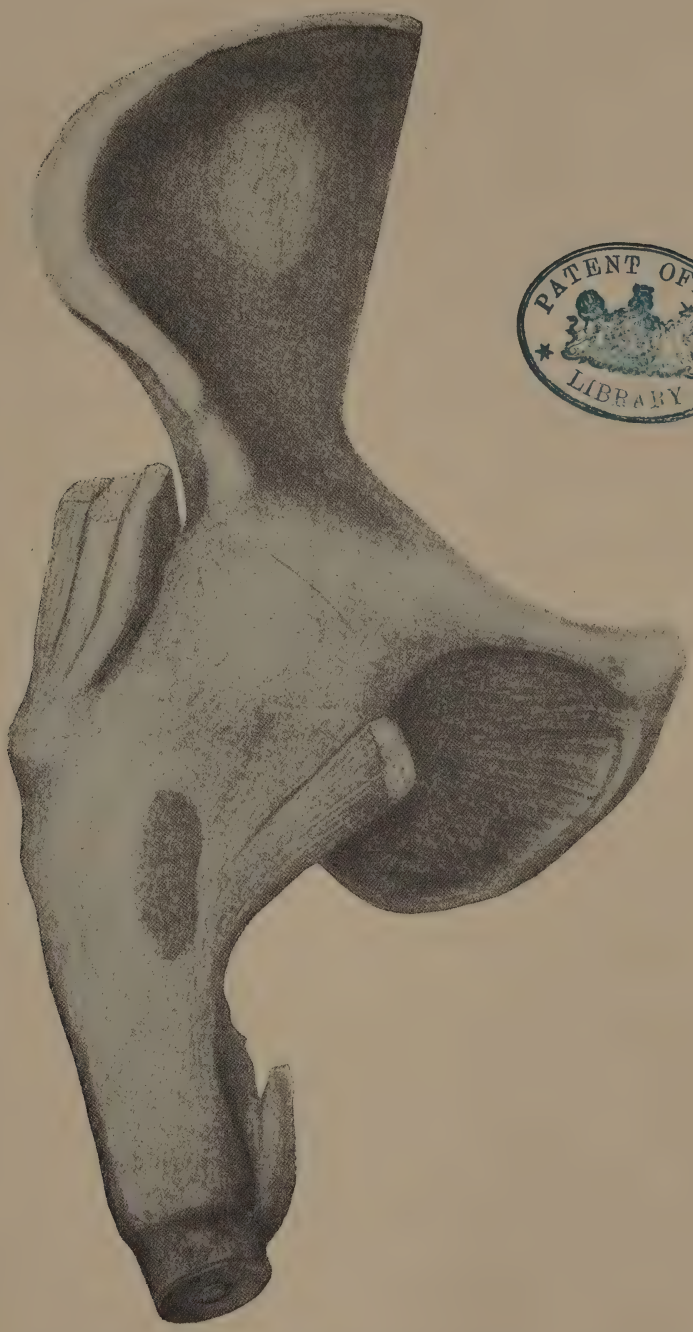

PATENT OFFICE LIBRARY

Fig. 7. — Pièce prélevée un an après la transplantation de l'extrémité supérieure du fémur. (Observ. CLXXVI.)

trois mois après la greffe pour extirper une rotule adhérente, constata que

les surfaces articulaires entre lesquelles il y avait seulement un peu de fibrine sanguine, étaient lisses et normales. Dans un autre cas, Lexer a pu se rendre compte par la radiographie, huit mois après la greffe, que le cartilage articulaire est « net et lisse ».

Kuttner ayant eu l'occasion de prélever après décès une articulation, treize mois après sa greffe, constata que les surfaces articulaires étaient polies, « sauf un petit anneau qui était un peu rugueux à la périphérie ».

Les expériences sur les animaux, de Ducuing, de Wred, d'Impallomeni, de Judet, et de Dalla Vedona ne laissent plus de doute que lorsqu'on parvient à assurer une asepsie rigoureuse, le cartilage ne s'exfolie pas, l'épiphyse ne se trouve pas dénudée et une coiffe cartilagineuse plus ou moins lisse assure le glissement des surfaces articulaires.

Il en résulte donc, que malgré la dégénérescence du cartilage en tissu conjonctif, ce cartilage parvient à se reformer, puisqu'on le retrouve plusieurs mois après la greffe. Cette reconstitution ne peut donc être que le fait de survivance de quelques éléments cartilagineux qui parviennent à reformer le bloc.

Pour ce qui concerne les autres parties constitutives de l'articulation, il y a lieu d'abord d'observer que les chirurgiens qui ont exécuté la greffe articulaire ont la plupart du temps supprimé la synoviale, la capsule et les ligaments péri-articulaires en ne laissant que les ligaments croisés et quelques brides de la capsule et de la synoviale, quand cela était possible. Dans ces cas, les masses cicatricielles se sont chargées de remplacer la capsule et les ligaments. En effet, Lexer, ayant pratiqué une opération secondaire pour greffer une membrane d'hydrocèle sur un genou transplanté depuis quelques mois, constata que les masses cicatricielles avaient parfaitement remplacé les ligaments capsulaires postérieurs et latéraux, de sorte que tout mouvement anormal était impossible.

Kuttner eut l'occasion, le malade étant mort de métastase néoplasique un an après la greffe articulaire, de prélever la pièce que la figure 7 représente et où la capsule et la synoviale qui n'ont pas été greffées se sont reformées de telle façon que si l'on n'était pas averti, on ne soupçonnerait jamais qu'il s'agit d'une transplantation du tiers supérieur du fémur. Le porte-greffe qui possède toute sa vitalité, accomplit donc dans ces cas une œuvre merveilleuse de reconstitution des éléments manquants de l'organe, afin de lui permettre l'accomplissement de sa fonction.

Nous n'avons aucune donnée positive sur l'évolution de la capsule et de la synoviale dans les cas rares, où l'articulation a été greffée en totalité. Les expérimentateurs, tels Judet, Impallemoni, Dalla Vedova, présentent des observations complètement contradictoires, les uns ayant greffé les articulations à leur place normale entre deux extrémités osseuses, et d'autres dans les tissus mous. Ce qu'on peut affirmer c'est que la capsule et la synoviale, greffées ou non, se retrouvent ensuite autour des surfaces cartilagineuses, ce qui importe avant tout au point de vue du résultat fonctionnel qu'on cherche à obtenir par ces greffes, sans qu'on puisse affirmer que ces parties articulaires aient contribué à leur survivance par quelques éléments propres, échappés à la résorption ou qu'ils étaient entièrement reconstitués par le porte-greffe.

Pour ce qui est des ligaments croisés nous possédons une observation de Lexer, où cet auteur dit, qu'ayant eu à intervenir trois mois après la greffe articulaire pour enlever la rotule adhérente, il a pratiqué quelques incisions exploratrices sur ces ligaments, et a trouvé qu'ils saignaient beaucoup.

La vitalité du greffon articulaire en partie conservée, en grande partie acquise à nouveau, grâce à la vitalité créatrice du porte-greffe, cette vitalité du greffon a été mise en lumière par une ingénieuse expérience de Paul Bert, le grand précurseur de la chirurgie de greffes.

C'était en 1863 ! « Le 8 mars, dit-il, je coupe à un rat, né le 26 février, l'extrémité de la queue sur une longueur de 2 centimètres et demi, et l'introduis, après l'avoir écorchée, sous la peau d'un jeune rat du même âge, en faisant un petit trou à la peau, et préparant une sorte de loge avec un instrument mousse qui ne déchire guère que des vaisseaux. Guérison complète en quelques jours. La queue grandit rapidement, et le 8 mai, elle a plus que le double en longueur. J'y fais alors à travers la peau deux fractures qui deviennent, les jours suivants, le siège d'un gonflement notable, et enfin finissent par guérir, en laissant un cal facile à sentir. Le 20 juin la queue incluse mesure 9 centimètres, ce qui, joint à 2 centimètres et demi que mesure le moignon de la queue naturelle (au moment de l'expérience j'avais eu soin de retrancher 3 centimètres de celle-ci afin de pouvoir apprécier plus tard) donne 11 centimètres et demi. Or la queue intacte d'un rat né le 22 février a 13 centimètres et demi de longueur. Ainsi non seulement la queue parasitaire a grandi, mais elle a grandi sensiblement aussi vite que si elle fût restée à l'extérieur, et cependant elle avait présenté pendant ce premier mois un retard notable dans son accroissement; s'arrêtera-t-elle à son maximum ordinaire de longueur ou continuera-t-elle à grandir après l'avoir atteint ? Je suis à peu près certain qu'elle s'arrêtera, et, cependant, j'ai cru devoir conserver, pour m'en assurer expérimentalement, l'animal vivant. Dans un autre cas, examiné deux mois après la greffe, l'autopsie m'a montré que l'augmentation des dimensions des os s'était faite régulièrement, mais surtout en longueur ; les saillies osseuses qui correspondent aux insertions tendineuses ne s'étaient pas développées. »

Voilà, donc, toute une série d'articulations composant la queue du rat qui a manifesté sa vitalité d'une façon très nette. Ducuing a réalisé une expérience non moins démonstrative. Il a prélevé dans l'utérus d'une lapine pleine de quinze jours un petit fœtus. Sur ce dernier, il a réséqué l'articulation du genou qu'il a inclus dans le tissu cellulaire sous-cutané d'un jeune lapin. La greffe prélevée trois cents jours après a été trouvée augmentée de volume dans les proportions du simple au double.

Son tissu cartilagineux a évolué et s'est transformé en tissu cartilagineux adulte, légèrement modifié par l'agencement irrégulier de ses cellules et de peu de substance fondamentale qui les sépare.

Même le cartilage de conjugaison paraît pouvoir se reconstituer.

Il est, en effet, très important de savoir l'avenir du cartilage fertile lorsqu'une greffe articulaire doit être faite sur un jeune sujet. On devrait naturellement s'abstenir de le faire, pour éviter l'arrêt du développement du membre, si le cartilage de conjugaison compris dans l'articulation empruntée également à un jeune sujet est incapable de jouer son rôle.

Les observations de Streissler le feraient croire, ce cartilage ayant été une fois englobé par le tissu osseux et une autre fois éliminé par suppuration. Mais les particularités de la technique employée et les conditions opératoires ont dû surtout déterminer ces échecs.

Les observations récentes de greffes des cartilages de conjugaison présentées par Rehn, Wakabayshi, Delbet, Tuffier, Bond prouvent que la chose est possible et une technique perfectionnée jointe à des conditions favorables — terrain aseptique — permettra d'utiliser la propriété vitale d'un cartilage fertile.

Rehn, et Wakabayshi, l'ont, du reste, expérimentalement démontré en 1912.

Chez deux jeunes lapins de la même portée, Rehn et Wakabayshi réséquèrent la partie supérieure du radius, comprenant l'épiphyse, le cartilage de conjugaison et une partie de la diaphyse (ceci pour éviter à coup sûr toute lésion mécanique du cartilage en question), puis ils greffent le segment osseux ainsi constitué de l'un des lapins sur la diaphyse radiale de l'autre lapin et réciproquement, et ils constatent que le cartilage de conjugaison conserve toute son activité physiologique et que les os continuent à s'accroître normalement. Les radiographies et les coupes microscopiques montrent d'une part, que les os n'ont subi aucune altération morphologique, et d'autre part, que le cartilage n'a subi aucune altération histologique. Rehn et Wakabayshi ont répété ces expériences sur 12 lapins et toutes les fois les résultats ont été les mêmes.

En définitive, grâce à la survivance de quelques-uns de ses éléments, grâce à l'effort vital du porte-greffe, grâce, enfin, à l'évolution de tous les tissus qui se résorbent et se reconstituent, l'articulation greffée acquiert une vitalité suffisante pour accomplir sa fonction. Au point de vue chirurgical, c'est ce qui prime toute la question et nous allons passer en revue les observations publiées à ce jour pour nous rendre compte de *l'évolution fonctionnelle de la greffe.*

Le nombre de ces observations est très restreint et la plupart ont trait à des cas heureux qui ont donné de bons résultats. Il est très possible que nombre de tentatives malheureuses n'ont pas été publiées par leurs auteurs, car on est naturellement plus enclin à faire connaître un succès que d'annoncer un échec. Mais, dans l'état actuel de la question, les insuccès nous intéressent bien moins que les réussites. En effet, dans une entreprise nouvelle, ce qu'il importe, avant tout, c'est de démontrer qu'elle est possible. Ce n'est que lorsque ceci est acquis qu'il devient intéressant, après avoir appris les conditions qui ont assuré le succès, de connaître celles qui peuvent le compromettre.

Du reste, Lexer, Waughan, Hinz nous ont déjà donné des observations qui éclairent également en partie cette deuxième face de la question.

Mais analysons d'abord celles qui nous prouvent que la greffe articulaire n'est pas une chimère, qu'un homme peut marcher avec un genou ou une hanche empruntés !

L'articulation du genou est la plus intéressante, car c'est elle qui est le plus souvent atteinte, et le plus grand nombre d'observations publiées à ce jour se rapportent à elle. Tantôt on a greffé la demi-articulation — l'extrémité supérieure du tibia ou inférieure du fémur — tantôt l'articulation entière.

PATENT OFFICE LIBRARY

GREFFES SEMI-ARTICULAIRES

C'est Lexer, le premier, qui, en novembre 1907, a extirpé, à un homme de trente-huit ans, le tiers supérieur du tibia gauche pour sarcome myélogène et l'a remplacé par un fragment analogue avec sa surface articulaire prélevé sur une jambe amputée pour gangrène sénile. L'extrémité inférieure du greffon taillée en pointe fut fixée dans le canal médullaire du tibia. Les surfaces cartilagineuses s'adaptèrent à peu près, le greffon provenant d'une jambe droite. Le ligament rotulien et la partie supérieure de la capsule ont été suturés au périoste du greffon. Réunion par première intention.

A la cinquième semaine on essaie les mouvements actifs et passifs. A la septième, le malade se lève avec un appareil à gouttière et à attelles. La radiographie montre une bonne position du fragment greffé ; il y a cal. *Au bout de trois mois, flexion de la jambe de* 45°, *extension active. Marche un peu incertaine sans appareil, légère mobilité latérale.*

Le 2 mars 1908, présentation à la Société de Médecine. *Au bout de huit mois, flexion active et passive possibles jusqu'à l'angle droit. Mouvements latéraux disparus.* — Légère hydarthrose guérie par deux ponctions. La radiographie montre un cal entourant le greffon et les cartilages articulaires sont nets et lisses. *Seize mois après l'opération, les mouvements étaient encore améliorés. L'extension est parfaite par suite de la soudure du ligament rotulien à l'os greffé. Station debout et marche parfaites sans appareil.*

Dans un autre cas, Lexer a, de même, réséqué à une jeune fille de vingt ans la partie supérieure du tibia gauche et l'a remplacée par un segment prélevé sur une jambe amputée. Le segment emprunté mesurait avec sa surface cartilagineuse $0^{m},095$. Réunion osseuse au moyen d'une cheville, constituée par un fragment du péroné. L'opération datait, au moment de sa publication, de huit mois. *La malade marchait sans canne, montait l'escalier et avait une mobilité parfaite de son genou.*

Dans un autre cas, c'est la partie inférieure du fémur que Lexer a réséquée à une petite fille de douze ans, atteinte de sarcome, et a implanté à sa place un fragment fémoral correspondant avec sa surface articulaire, provenant d'un membre amputé.

Au bout de cinq mois les fonctions se rétablirent, l'enfant put courir et sauter, mais une récidive ultérieure du sarcome nécessita l'amputation. La pièce montra la réussite complète de la greffe ; le cartilage articulaire était bien conservé, mais présentait un peu d'usure en quelques points.

Kuttner a eu également l'occasion de greffer une demi-articulation du genou.

Le 4 juin 1910, il a extirpé, à un homme âgé de quarante-cinq ans, atteint de chondrome, le tiers supérieur du tibia avec sa surface articulaire et le remplaça par un fragment analogue, prélevé trois heures après la mort et conservé pendant vingt-quatre heures, en glacière, dans le liquide de Ringer.

Fig. 8. — (Bruno P.). Sept mois après l'opération. (Observ. CLXXVIII.)

Le greffon fut fixé avec une cheville osseuse prélevée sur le même cadavre. Pendant l'opération, la moelle du greffon s'échappe dans la plaie.

Suites opératoires normales. Le 12 juillet, on enlève le plâtre. Il y a une petite fistule, par où s'échappe la moelle osseuse qui était restée dans la plaie. Cette fistule, après incision et pansements à plat, se cicatrise. Cinq mois après l'opération, le malade se promène avec un appareil. *Le* 18 *janvier* 1911, *on enlève l'appareil, on essaie de faire marcher le malade sans béquilles, on réussit. La flexion passive se fait à* 45°. *Le* 19 *juin* 1911, *un an après l'opération, le malade, rentré depuis six mois chez lui, donne de ses nouvelles ; il ne porte plus d'appareil, marche avec une canne, reste debout sans appui, le*

genou peut exécuter comme auparavant tous les mouvement de flexion et d'extension (fig. 8 et 9).

Des résultats aussi heureux ont été également obtenus par la greffe de la demi-articulation de la hanche. Kuttner l'a faite deux fois. Le 17 février 1910, il a extirpé à un homme de trente et un ans la partie supérieure du fémur atteint de chondro-sarcome et lui a greffé un segment analogue, prélevé sur un cadavre, onze heures après la mort et conservé vingt-quatre heures en glacière, dans le liquide de Ringer. Fixation du greffon avec une cheville d'ivoire dans le canal médullaire. Trois mois après l'opération, la radiographie montre un cal solide. *Un mois plus tard, le malade se lève et marche avec un appareil.*

Le 6 octobre, on enlève l'appareil; os solide, atrophie musculaire, massage, l'appareil à attelles est remis.

En décembre, dix mois après l'opération, marche sans appareil avec canne : le malade récupère chaque jour ses mouvements, les muscles se développent. Plus tard, le malade marche librement, la rotation du membre est presque normale, la flexion aussi, l'abduction et l'adduction possibles jusqu'à 40°. *Etendu sur le dos, il élève normalement et rapidement le membre greffé* (fig. 10, 11 et 12).

Fig. 9. — (Bruno P.) Sept mois après l'opération.

Malheureusement, les métastases se multiplient et le malade meurt le 15 mars 1911, treize mois après l'opération. La figure 7 présente la pièce greffée prélevée.

Deux mois après cette greffe demi-articulaire de la hanche, Kuttner en a pratiqué une autre, dont le résultat est encore plus remarquable, puisque le malade est guéri avec de très bons mouvements de la hanche, malgré deux récidives sarcomateuses, qui ont nécessité de nouvelles interventions et une fracture du cal qui s'est spontanément consolidée après réduction.

L'opération fut pratiquée, le 29 juillet 1910, à un homme de trente-neuf ans, atteint de sarcome de la face postérieure du grand trochanter gauche. Kuttner a extirpé le tiers supérieur du fémur, avec cartilage articu-

laire, et greffé à sa place un fragment analogue, prélevé trois heures après la mort et conservé vingt-quatre heures en glacière, dans le liquide de Ringer additionné d'un peu de chloroforme. Fixation avec une cheville osseuse pourvue du périoste et prélevée sur le même cadavre.

Le 15 novembre, la radiographie montre un cal solide.

Fig. 10. — (Franz F.) Neuf mois après l'opération. (Observ. CLXXVI.)

Au commencement de décembre, on constate une récidive locale, grosse comme le poing, qu'on extirpe.

Au début de janvier 1911, il se produit une fracture du cal et de la cheville. Angulation très nette des fragments osseux, membre en rotation externe. Réduction, appareil plâtré. Le 25 février, on enlève le plâtre et on constate que les fragments sont consolidés. Dans le courant de mars, nouvelle récidive sous la peau. Nouvelle opération. Le malade fut présenté au Congrès de Chirurgie le 20 avril 1911. *Le mois suivant, il est renvoyé chez lui avec de très bons mouvements dans la hanche; l'articulation se mobilise de plus en plus.*

La greffe demi-articulaire a donné également de bons résultats à *l'épaule.* Ainsi, Lexer, après résection de l'extrémité supérieure de l'humérus pour sarcome, a greffé à sa place une partie de l'extrémité inférieure d'un fémur recouvert de sa surface cartilagineuse. Le greffon mesurait 20 centimètres et

Fig. 11. — (Franz F.) Neuf mois après l'opération.

a été emprunté à un malade amputé. Fixation au moyen d'une cheville de 5 centimètres faite avec le péroné du même membre amputé. L'extrémité articulaire est mise en place dans la cavité glénoïde, la capsule fixée sur le pourtour articulaire, guérison dans d'excellentes conditions, en très bonne position.

Actuellement la mobilité du bras va jusqu'à l'horizontale.

L'extrémité inférieure articulaire du radius a été remplacée deux fois, une fois par Tietze en 1908 et une fois par Walther en 1911.

Tietze, après résection de l'extrémité inférieure d'un radius, pour éviter une position de contracture de la main, *greffa avec succès la phalange du*

gros orteil du sujet, dont la base pourvue de cartilage était destinée à s'articuler avec le scaphoïde. Et cela était fait il y a vingt-sept ans !

Le 5 avril 1911, Walther, après résection de l'extrémité inférieure du radius pour ostéosarcome à une femme de trente ans, lui greffa l'extrémité supérieure de son péroné. Le greffon taillé en pointe fut enfoncé dans le canal médullaire du radius. Son extrémité articulaire fut suturée aux débris de la

Fig. 12. — (Franz F.) Neuf mois après l'opération.

capsule. La malade est présentée à la Société de Chirurgie le 23 mai. *Les doigts sont mobiles, les mouvements de flexion et d'extension assez faciles. Il y a un peu de raideur dans l'articulation métacarpo-phalangienne du pouce, mais en somme tous les mouvements de l'avant-bras et de la main persistent.*

Le poignet n'est pas douloureux; *les mouvements passifs d'extension et de flexion sont possibles entre* 20 *et* 30°, *les mouvements actifs entre* 1 *et* 20°; *en mettant la main en supination, on entraîne le radius.*

En mars 1912, onze mois après la greffe demi-articulaire, la malade allait très bien. *La nouvelle articulation péronéo-carpienne est solide et mobile, — le carpe n'est pas déplacé.*

Lexer a eu également l'occasion d'intervenir pour l'articulation carpienne.

Mais c'est la moitié inférieure du cubitus qu'on devait réséquer pour sar-

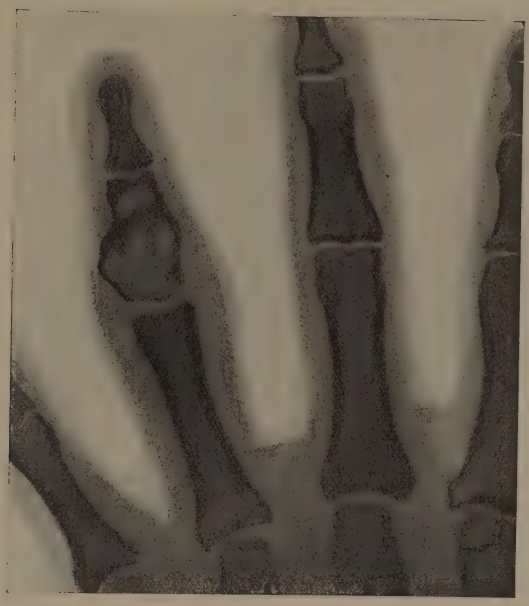

Fig. 13. — Sarcome à myéloplaxes dans la phalange de l'annulaire.



Fig. 14. — Phalange d'orteil substituée à la phalange digitale enlevée.

come myélogène. Le greffon fut taillé dans la moitié inférieure d'un tibia

provenant d'une jambe amputée, un fragment convenable couvert de sa surface cartilagineuse. Fixation du transplant par enclavement dans le cubitus et points au catgut sur le massif carpien. Réussite. *Quatre semaines après l'opération, le malade se sert de sa main et la remue sans douleur.*

Il a repris sa profession d'instituteur, et prétend même qu'il peut jouer du piano.

Enfin, nous pouvons encore citer deux exemples de greffe de deux surfaces articulaires d'une phalange, où les résultats n'ont pas été moins bons.

Une de ces interventions est due à Lexer qui a remplacé la phalange de l'annulaire gauche par une phalange du deuxième orteil avec ses deux surfaces articulaires, enlevée à un pied amputé. Fixation de l'os entre les capsules. Guérison sans incidents. *Onze semaines après la greffe, mobilité passive entièrement possible; mobilité active moindre*, cela est probablement dû à ce que les tendons sont un peu longs (la phalange greffée étant plus courte que la phalange enlevée).

L'autre cas a été rapporté en 1913 par Sievers. Après ablation de la seconde phalange de l'annulaire gauche, atteinte de sarcome à myéloplaxe chez un garçon de douze ans, il l'a remplacée par la première phalange du quatrième orteil du pied gauche.

Le résultat fut bon, et au bout de quatre mois, le doigt restauré pouvait être fléchi de 60°. *L'extension était plus difficile, mais le doigt était indolent et le malade pouvait s'en servir avec facilité* (fig. 13 et 14).

Leanté fils et Springer ont également obtenu de très bons résultats dans des cas analogues.

PATENT OFFICE LIBRARY

GREFFES ARTICULAIRES SANS CAPSULE NI SYNOVIALE

Quatre observations ont été publiées, où la greffe fut ainsi faite. Trois par Lexer, avec de très bons résultats et une par Hinz, où l'échec était dû à la suppuration dont nous ne connaissons pas les causes, mais qui explique suffisamment cet échec, car toute suppuration, qu'elle soit due à une faute opératoire, ou à l'état infectieux de la région opératoire, détermine fatalement la destruction partielle ou totale du greffon.

Une des observations de Lexer se rapporte à une jeune fille de dix-neuf ans, qui présentait une ankylose à angle droit du genou gauche, pour arthrite ostéomyélitique ancienne. Après avoir réséqué son genou, tout en gardant la rotule et le reliquat du ligament rotulien, Lexer lui a greffé un genou prélevé au moment même sur un membre amputé pour gangrène sénile. La capsule et les ménisques sont enlevés, mais les ligaments croisés sont conservés.

Le transplant est encloué sur les extrémités osseuses, le ligament rotulien du porteur a été suturé au périoste du greffon. Guérison sans incident.

Trois mois après la greffe, on intervient pour enlever la rotule qui, peu à peu, s'est soudée à l'article. A cette occasion, on constate que les épiphyses du greffon sont fixées, les surfaces articulaires lisses et normales.

En quatre mois, on obtient une mobilité passive de 45° sans mouvements anormaux. Cette mobilité n'augmentant pas, on greffe un lambeau de membrane d'hydrocèle au-devant de l'article. Au cours de l'opération on constate que les surfaces articulaires sont lisses et traversées par des vaisseaux visibles. Les ligaments croisés saignent à l'incision. Les fortes masses cicatricielles remplacent les ligaments latéraux.

Les suites opératoires sont bonnes, *la flexion passive devient possible jusqu'à l'angle droit.*

Trois mois plus tard, on fait une quatrième opération pour remédier au défaut de l'extension de la jambe. On pratique une greffe musculaire autoplastique ; on rabat un fragment du droit antérieur, que l'on suture à un lambeau du jambier antérieur. On constate, au cours de l'opération, que la vaginale greffée est remplacée par une callosité dure et blanche ayant l'épaisseur du pouce.

La malade après ces diverses opérations put marcher sans canne, mais avec une légère boiterie. Elle monte les escaliers sans s'appuyer ; pour descendre, la démarche est un peu hésitante.

La deuxième observation de Lexer se rapporte à une autre jeune fille qui

présentait une ankylose à angle droit du genou gauche, consécutive à une arthrite tuberculeuse. Cette fois-ci, Lexer laissa les ménisques intacts entre les fragments épiphysaires transplantés. On n'a gardé ni rotule, ni ligament rotulien. Guérison sans incidents. La radiographie montre aujourd'hui un cal puissant, passant comme un pont sur les disques épiphysaires et rétablissant une forme quasi-normale de l'os. *Les mouvements et la charge articulaire produite par la marche sont indolores.*

La troisième observation de Lexer a trait à un homme de vingt ans, auquel il a extirpé complètement le genou, qu'il a remplacé par un genou prélevé sur un membre amputé, ne gardant que les extrémités articulaires et ligaments croisés sans synoviale. Deux mois après la greffe, on a commencé la mobilisation active. *La flexion atteint actuellement* 30°.

Enfin Hinz a également publié une observation où le genou réséqué pour arthrite tuberculeuse fut remplacé par un genou sans capsule ni synoviale, prélevé sur un homme mort d'accident, une heure et demie auparavant.

La suppuration s'est fait jour bientôt par des fistules, mais le chirugien ne s'est décidé d'enlever le greffon, par une nouvelle résection du genou, que onze mois après la première opération.

Il a constaté que, malgré cette longue suppuration, le fragment tibial était complètement soudé par un cal osseux, mais le fragment fémoral était entièrement résorbé. Le cartilage était détruit.

PATENT OFFICE LIBRARY

GREFFES D'ARTICULATIONS COMPLÈTES AVEC CAPSULE ET SYNOVIALE

Les observations concernant ces greffes sont très peu nombreuses et il est difficile d'en tirer des déductions valables, au moins pour ce qui concerne les grandes articulations.

Büchmann, de Petrograd, a greffé deux fois l'articulation métacarpo-phalangienne prélevée sans ouvrir la capsule chez les malades eux-mêmes, pour remédier à une ankylose du coude. Les renseignements nous manquent sur l'avenir de ces greffes.

Gœbel, au contraire, a publié, en 1913, une observation où il donne des renseignements assez précis mais, malheureusement, le résultat fonctionnel qu'il nous signale se rapporte à six mois après l'opération. L'état fonctionnel ultérieur de la greffe nous est inconnu. En tout cas, cette observation est extrêmement intéressante. Un jeune violoniste eut l'articulation métacarpo-phalangienne du petit doigt gauche ankylosée, à la suite d'une arthrite blennorrhagique. Gœbel l'a réséquée et greffé à sa place l'articulation métatarso-phalangienne du petit orteil sans l'ouvrir. *Trois mois après, les mouvements de la nouvelle articulation étaient déjà assez étendus et, trois mois plus tard, donc six mois après la greffe, le violoniste a pu se servir de son doigt, comme auparavant.*

La greffe totale des petites articulations métacarpo-phalangiennes pratiquée sur des chiens, au Collège de France, nous a donné également des résultats parfaits dans 6 cas.

L'articulation greffée a retrouvé toute sa souplesse au bout de trois mois, mais l'opération la plus ancienne ne date que de six mois et ce résultat doit être soumis à l'épreuve du temps.

Lexer était moins heureux dans la greffe totale d'une grande articulation. Il a greffé, à un enfant atteint d'ankylose du genou, un genou complet composé des épiphyses articulaires avec cartilage de conjugaison, les ménisques, les ligaments croisés, la capsule et la synoviale. La rotule fut enlevée et la brèche refermée. Le greffon a été prélevé sur un membre atteint de paralysie infantile.

Le greffon était fixé au fil métallique.

On a commencé la mobilisation dès le deuxième mois. Lexer a remarqué que la mobilité est survenue bien plus tôt que dans les greffes sans capsule. Mais, trois mois après l'opération, le cas s'est compliqué d'une fistule et nous ne savons pas ce qu'est devenue l'articulation par la suite.

Enfin, nous avons encore à signaler l'observation de Waughan. Résection d'une tumeur blanche pleine de pus. Greffe d'une articulation du genou prélevée trois heures après la mort du donneur.

Comme nous l'avons déjà dit, cette greffe, dans un milieu septique, a donné lieu à une suppuration abondante et était donc condamnée d'avance.

En somme, les observations de greffes articulaires publiées à ce jour nous prouvent que l'évolution fonctionnelle de la greffe a été très favorable dans la plupart des cas. Evidemment, l'épreuve du temps nous manque encore, les résultats les plus anciens se rapportant à un laps de temps ne dépassant pas douze à quinze mois. Mais ces résultats autorisent néanmoins les chirurgiens à persévérer dans cette voie, pleine de promesses heureuses pour toute une catégorie de malades.

TECHNIQUE

Soins préliminaires. — On n'insistera jamais assez sur l'absolue nécessité d'une asepsie parfaite dans les opérations sur les os et les articulations. *Le périoste se défend moins bien contre l'infection que le péritoine.* On multipliera donc les précautions, on veillera à tous les détails avant, pendant et après l'opération.

Partant du même point de vue, on s'abstiendra de pratiquer une greffe articulaire, si on ne se trouve pas en présence d'un terrain absolument aseptique. L'échec de Waughan, qui a transplanté une articulation du genou dans une brèche laissée par la résection d'une tumeur blanche pleine de pus *et fistulisée*, était à prévoir et on ne doit jamais entreprendre une greffe dans de pareilles conditions.

Hémostase. — On se rapportera à ce que nous avons dit à ce sujet pour la greffe des os. Ce qui doit être retenu, c'ést que l'hémostase doit être parfaite. Peu importe que le chirurgien place un tube en caoutchouc à la racine du membre ou une bande à la Mombourg, peu importe qu'il opère sans ischémier préalablement la région, — ce qui est absolument nécessaire, c'est qu'il ne ferme pas la plaie, avant d'avoir assuré une hémostase très soignée.

Incision des parties molles. — Dans nos expériences sur les greffes articulaires, nous avons eu d'abord recours à l'incision linéaire, passant verticalement au milieu de l'articulation à réséquer. Faite sur une longueur suffisante, elle donne assez de jour, mais nous avons dû bientôt l'abandonner. Nous nous sommes rendus compte que la suture étant dans ce cas placée juste sur le greffon est souvent tiraillée à cause du volume de ce dernier, parfois plus grand que l'article prélevé et qu'une petite brèche se forme parfois, soit à la suite de ce tiraillement, soit à cause du suintement de la plaie. Cette petite brèche, découvrant légèrement le greffon, peut devenir le point de départ d'une suppuration fistulaire. Nous avons donc adopté et nous conseillons l'incision très courbe, à laquelle ont recours également Lexer et Kuttner.

L'incision cutanée doit circonscrire une large surface de peau, et être faite de telle façon que la suture ne passe en aucun point sur les parties transplantées. Les petites nécroses marginales du lambeau cutané qui se produisent parfois dans ces incisions très courbes ne sont pas dangereuses, étant loin de l'article greffé.

Pour le genou, deux incisions longitudinales reliées par une incision transversale seront préférables.

Préparation de la brèche. Résection des parties malades. — Lexer et Kuttner ont toujours procédé par la résection en masse.

Après incision cutanée on met à nu l'article, puis on détache les tendons au ras de leur insertion sur le périoste, avec une rugine tranchante. L'articulation libérée, on fait la résection en masse dont la technique varie un peu, suivant que l'articulation est ankylosée ou non. L'article réséqué, on se trouve en présence d'une grande brèche. Dans cette brèche, recommande Lexer, il faut épargner tous les résidus capsulaires sains. S'ils existent en quantité suffisante, il faut, comme dans les demi-greffes avec capsule conservée, les fixer d'une façon quelconque à l'os greffé.

Ducuing pense qu'à la place de ce procédé très atypique, il vaut mieux substituer le procédé d'Ollier et faire franchement une résection sous-périosto-capsulaire, chaque fois que cela se pourra, sans crainte de laisser dans la brèche des fragments néoplasiques ou infectés. « Cette façon d'agir, dit Ducuing, présente des avantages énormes. Elle permet, tout d'abord, de conserver, absolument intactes, les insertions musculaires péri-articulaires, elle permet, en outre, d'éviter dans une certaine mesure la formation du bloc fibreux péri-articulaire qui est justement dû à ces désinsertions tendineuses extra-périosto-capsulaires et aux nouvelles fixations, qui s'accompagnent toujours de cicatrices exubérantes ; elle permet, enfin, de conserver autour des extrémités osseuses du porte-greffe une collerette périostique que l'on appliquera par sa face ostéogène à la face du même nom d'une collerette analogue, laissée sur les extrémités osseuses du greffon. On réalisera, ainsi, un procédé décrit par Ollier sous le nom de procédé de la double collerette périostique et qu'il employa pour adapter les bouts osseux avivés, dans le cas de pseudarthrose. Il est évident que pour libérer cette collerette il faut, après résection sous-périosto-capsulaire, enlever un anneau du manchon, à l'union du périoste et de la capsule. D'ailleurs, il faut absolument éviter que le greffon soit entouré de périoste sur toute sa hauteur, car ce dernier produisant de l'os, le transplant constituerait bientôt un véritable séquestre dans un manchon osseux néoformé. »

Malheureusement, le procédé recommandé par Ducuing et que nous avons eu l'occasion d'expérimenter sur les chiens, est rarement applicable à l'homme. Les lésions qui justifient la résection articulaire et la greffe, sont des lésions néoplasiques ou infectieuses ou de vieilles ankyloses, dans lesquelles la capsule doublée de sa synoviale n'existe plus et, dans tous ces cas, c'est à la résection en masse qu'il faut forcément recourir.

Lorsqu'il y a lieu de pratiquer une greffe semi-articulaire, pour lésion d'une extrémité osseuse, on conservera, attenant à la demi-articulation que l'on ne sacrifie pas, le plus possible de capsule et de synoviale.

Prélèvement du greffon. — Trois cas peuvent se présenter. Le greffon articulaire sera emprunté ou au malade même — petites articulations du pied pour remplacer celles de la main — ou il sera pris à un membre amputé, ou à un cadavre.

Dans ce dernier cas surtout, il faudra multiplier les précautions pour faire un prélèvement aseptique. Comme le fait justement observer Ducuing, dans la plupart des hôpitaux, les locaux destinés aux morts sont souvent négligés et, d'ailleurs, à cause du genre de travail que l'on y fait, il est impossible d'y opérer dans des conditions aseptiques. Il faudra donc se contenter de prélever en bloc l'articulation avec les parties molles qui l'entourent et d'emporter la pièce dans la salle d'opération, où elle sera préparée. Les soins les plus minutieux seront pris pour que le greffon demeure stérile. Teinture d'iode à l'excès, mains toujours gantées. Après l'incision de la peau, changer le bistouri pour sectionner les parties molles, scier rapidement les os en dessus et en dessous de l'articulation, faire toutes ces manœuvres sans rien toucher avec les doigts et envelopper la pièce dans des compresses stérilisées, imbibées du liquide de Ringer.

De toute façon, qn'on prélève le greffon sur le cadavre, sur un membre amputé, ou sur le malade même, on doit dépouiller le greffon d'aussi près que possible, suivre le périoste, autant qu'on le peut, détacher au ras de leur insertion tous les tendons. « Ligaments, insertions tendineuses, graisse et muscles, tout doit être exactement enlevé du périoste, dit Lexer. Nous avons laissé sans inconvénient les ligaments croisés et les cartilages du genou, en relation avec leur surface articulaire. » Quant à la capsule et à la synoviale, elles ne furent conservées que dans la greffe des petites articulations. Gœbel sur l'homme et nous sur les chiens, avons obtenu ainsi de très beaux succès. Lexer a été moins heureux, comme nous l'avons déjà dit, en greffant l'articulation du genou. La mobilité est survenue dans ce cas, bien plus tôt que dans les greffes sans capsules. Tout allait bien, lorsqu'au bout de trois mois, une fistule s'est produite. Lexer n'en précise pas la cause, il est donc impossible de la mettre sur le compte de tel ou tel autre élément de l'articulation greffée.

Une autre fois, dit Lexer, l'échec était dû à une hémorragie secondaire, une fois encore à l'atrophie graduelle du segment articulaire, très ostéomalacique, après suppuration provenant d'une suture métallique et, enfin, une fois l'échec était déterminé par une récidive tuberculeuse qui réduisit le succès à néant.

Il est donc encore difficile de tirer une conclusion sur la valeur respective d'une greffe articulaire avec ou sans capsule doublée de sa synoviale.

Le fait est que les chirurgiens ont eu à ce jour plus souvent l'occasion d'appliquer la greffe de la demi-articulation et, ayant obtenu ainsi de beaux résultats, ils ont eu tendance à supprimer la capsule avec sa synoviale, même dans les greffes totales.

Lexer est fortement partisan d'agir ainsi, « le revêtement capsulaire, dit-il, empêche l'adhérence de tous côtés des parties greffées avec leur voisinage nourricier, car il diminue considérablement les surfaces de contact avec ledit voisinage ; la pénétration des vaisseaux nourriciers ne peut se faire qu'au niveau de la surface sciée des extrémités osseuses, et au niveau des parties limitées de la surface des os non couverts par la capsule ». Cette façon de procéder présente cependant de gros inconvénients. On doit toujours redouter, en effet, que dans cette greffe ostéo-cartilagineuse sans capsule ni synoviale, le tissu conjonctif avoisinant pénètre dans l'articula-

tion, sous forme de bourgeons charnus entre les surfaces cartilagineuses et l'immobilise. Lexer a été ainsi amené à intervenir secondairement, pour interposer entre les surfaces cartilagineuses un lambeau de séreuse, destiné à combattre l'ankylose.

Il est impossible à l'heure actuelle, les greffes articulaires datant à peine de quelques années, de se prononcer : y a-t-il plus à craindre qu'une articulation recouverte de capsule ne se greffe pas, ou qu'une articulation dépourvue de capsule ne s'ankylose?

Les expériences d'Impallomeni et de Judet, ainsi que les nôtres, plaident en faveur de la greffe totale, tandis que les expériences de Dalla Vedova prouveraient, au contraire, que les cartilages articulaires meurent complètement si l'on conserve la capsule et la synoviale. Mais toutes ces expériences sont d'une date trop récente, pour qu'on puisse être certain de l'évolution définitive du greffon dans telle ou telle autre éventualité. Il faut donc attendre que d'autres expériences et d'autres opérations viennent trancher la question.

Ce qu'on peut affirmer pour le moment, c'est que la greffe de l'articulation sans capsule, ni synoviale, a donné, sur une dizaine d'interventions connues de très bons résultats, les malades ayant été suivis dans certains cas plus d'une année. On ne peut pas dire qu'il en est de même à propos de greffes totales. Leur nombre, à ce jour, est beaucoup plus restreint et l'heureux résultat qu'on a enregistré sur les petites articulations de la main nous est connu par les relations faites six mois après l'opération et nous n'avons pas de renseignements sur l'évolution ultérieure de ces greffes totales.

La même remarque s'applique à nos greffes totales des petites articulations sur les chiens. Le fait qu'elles sont indolores et souples au bout de 3, 4, 5 et 6 mois fait bien présager de leur avenir, mais une réserve néanmoins doit être faite sur leur évolution ultérieure.

Fixation du greffon. — Deux cas doivent être envisagés, selon qu'on transplante une demi-articulation, ou une articulation entière. Dans le premier, il s'agit ordinairement d'un segment plus ou moins long de la diaphyse avec son extrémité épiphysaire et le cartilage d'encroutement. On fixera son extrémité osseuse par un des procédés, que nous avons décrit à propos des greffes osseuses. Selon la région, on pourra tailler le greffon en coin et l'enfoncer dans le canal médullaire de l'os, avec lequel il doit faire corps, ou on le suturera avec un fil métallique. Parfois aussi, on pourra se servir d'une cheville osseuse, empruntée au membre qui fournit le greffon et qu'on enfoncera dans le canal médullaire du porte-greffe et du greffon. Comme nous l'avons déjà dit ailleurs, on évitera, autant qu'il sera possible, les corps étrangers — fils métalliques, clous, chevilles d'ivoire ; il se produit à leur voisinage une zone d'ostéite raréfiante et il se forme des granulations qui pénètrent dans l'os et le résorbent.

L'extrémité articulaire du greffon sera fixée par quelques points au catgut, qui relieront les débris de la capsule articulaire à ceux que l'on aura laissés adhérents à cette extrémité.

Lorsqu'on transplante une articulation entière, les modes de fixation que nous venons d'indiquer ne sont pas applicables. En effet, les deux frag-

ments osseux qui constituent les deux demi-articulations sont courts, gros et spongieux, puisqu'il s'agit de deux épiphyses.

Lexer ne fait dans ces cas aucune fixation osseuse. Le greffon, dont les extrémités sont sectionnées perpendiculairement à l'axe, est placé dans la brèche qui, en se rétractant, fixe l'articulation par pression. Nous procédons dans nos expériences sur les animaux de la façon suivante. Une fois l'articulation placée dans la brèche, nous suturons les collerettes du périoste que nous ménageons aussi bien sur le porte-greffe que sur le greffon, par-dessus nous ramenons les muscles et les tissus sous-cutanés de façon à former un manchon qui tient solidement le greffon et empêche tout déplacement.

Chez l'homme la contention ainsi faite est encore plus facile à maintenir, les tranches de section des os étant plus larges.

Quant aux procédés de fixation proposés par Impallomeni, Judet et Ducuing, ils sont plus théoriques que pratiques. Impallomeni propose de sectionner les surfaces osseuses du porteur à coins rentrants et à adapter dans cette brèche cunéiforme les coins saillants du greffon.

Judet voudrait pratiquer sur les extrémités osseuses du porte-greffe deux marches d'escalier, dont l'une est large et l'autre étroite, et exécuter sur les extrémités du greffon une section analogue, mais de telle sorte qu'aux parties saillantes du transplant correspondent les parties en retrait de l'os du porteur et vice-versa. Ducuing aimerait à engainer les surfaces osseuses à l'aide de marches égales plus faciles à exécuter. On scie, d'abord, transversalement l'extrémité osseuse du porte-greffe, puis exactement sur la moitié de la tranche, dans le sens frontal, on donne un trait de scie profond de 1 centimètre et demi environ, on fait sauter une demi-rondelle osseuse d'épiphyse. Si la brèche de l'épiphyse supérieure est antérieure, celle de l'épiphyse inférieure doit être postérieure. Quant au greffon, il est sectionné par le même procédé, mais de telle façon que les demi-rondelles supprimées correspondent aux demi-rondelles qui sont en saillies sur le porte-greffe.

Ces procédés sont très ingénieux, mais d'une application difficile et exigerait le maniement prolongé des surfaces osseuses, que nous considérons absolument préjudiciable. *Moins on touche au greffon, mieux cela vaut.* Après la section transversale, qui est rapide et simple, de ses extrémités, n'y touchons plus. Les sutures du périoste, des muscles et des tissus sous-cutanés tout autour doivent assurer sa fixité qui sera maintenue, en plus, par un bon appareil plâtré. Pour ce qui est des tendons musculaires qui doivent s'insérer au niveau du greffon, ils seront, autant que possible, fixés à leur place normale. On ne fera ainsi qu'aider la nature qui fait des efforts après la greffe pour remettre les choses en place. En effet, Kuttner a eu l'occasion de constater que les muscles, ramenés un peu au hasard par-dessus le greffon, regagnèrent leur place exacte. Il s'agissait d'une extirpation de la partie supérieure du fémur, qui fut remplacé par un fragment analogue prélevé sur un cadavre, onze heures après la mort, et conservé pendant vingt-quatre heures en glacière dans le liquide de Ringer. Le malade étant décédé treize mois après l'opération, à la suite des métastases multiples du sarcome, Kuttner a pu prélever la pièce et se rendre compte « que non seulement il s'est formé une nouvelle capsule articulaire, mais encore les muscles sont venus s'insérer exactement à leur point d'insertion naturelle. Il est presque

impossible de comprendre comment le grand fessier est venu se fixer en position, à peu près exacte, sur le grand trochanter, car ce dernier avait été en partie enlevé avec son périoste ».

Mieux vaut, cependant, ne pas compter sur cet arrangement spontané et fixer autant que possible les muscles en bonne place.

Le lambeau cutané sera ensuite soigneusement suturé et, comme pour les greffes osseuses, on ne drainera que dans des cas tout à fait exceptionnels, où on n'a pu arrêter tout suintement sanguin. Le drain alors ne restera en place que vingt-quatre ou quarante-huit heures.

Soins post-opératoires. — L'opération terminée, on immobilisera le membre à l'aide d'un appareil plâtré. Celui-ci devra dépasser largement la région de la greffe, prenant, par exemple, la cuisse, la jambe et le pied pour une greffe du genou ; le bassin sera également compris dans l'appareil lorsqu'il s'agira de la hanche. On le laissera en place, en moyenne, six semaines. Lexer après avoir enlevé l'appareil cinq semaines après l'opération commence dès ce moment la mobilisation et fait lever le malade muni d'un appareil à gouttière et attelles vers la septième semaine. Kuttner fait garder l'appareil de quarante-cinq à soixante-dix jours et le remplace ensuite par des appareils inamovibles, que le malade garde encore longtemps.

En réalité, il est impossible d'établir des règles générales. Le cal met parfois six semaines pour se former, et d'autres fois, il est encore fibreux au bout de quatre mois, comme cela a eu lieu dans un cas de Kuttner, où pourtant un cal osseux solide a fini par se former tardivement. Ce sont les radiographies qui trancheront la question dans chaque cas particulier. L'appareil sera enlevé et les premiers mouvements passifs seront permis, lorsqu'on constatera sur les radiographies que les extrémités osseuses sont bien réunies par un cal suffisant.

Cette mobilisation précoce est de toute première importance si l'on veut obtenir de bons résultats fonctionnels, surtout si l'on a greffé un transplant sans capsule, ni synoviale, et si l'on n'a pas pu pratiquer une résection sous-périosto-capsulaire. Dans ce cas, en effet, la cavité articulaire est rapidement comblée par des bourgeons charnus venant des tissus avoisinants. Les surfaces cartilagineuses se trouvent réunies par des éléments néoformés et, si l'article reste immobile, ces bourgeons charnus auront tôt fait d'éroder les surfaces cartilagineuses ; bientôt il ne restera plus du transplant que les extrémités osseuses. Si, au contraire, on mobilise précocement les surfaces articulaires, on empêchera l'envahissement de l'article par des bourgeons charnus et, si ces derniers se sont déjà produits au moment où l'on commence la mobilisation, ces manœuvres auront pour effet de les faire disparaître et de produire une nouvelle cavité articulaire. C'est, d'ailleurs, ce qui se passe après résection d'un coude, par exemple, c'est ce qu'Ollier a merveilleusement observé et décrit : s'il y a des fragments de synoviales non complètement détruits, ils sont l'origine d'une formation lacunaire immédiate et rapide. S'il n'y en a pas, c'est par le mécanisme de la formation des bourses séreuses, c'est-à-dire par glissement des surfaces osseuses et par tractions exercées sur le tissu conjonctif intermédiaire, que se forment des loges qui tendent à s'agrandir de plus en

plus, à mesure que le mouvement se répète. La substance conjonctive se tasse alors plus ou moins régulièrement et forme bientôt un ménisque plus ou moins complet. Dans d'autres cas, c'est un ligament ou plutôt un assemblage de ligaments interosseux qui vont d'une surface à l'autre. Dans certains cas le ménisque manque tout à fait ou bien est remplacé par des tractus lamelleux qui se dirigent en divers sens... Le contenu de ces loges ou de ces cavités est peu apparent au début, mais, bientôt, il est constitué par un liquide synovial clair, plus ou moins filant et de quantité très variable.

« Tantôt il est si peu abondant qu'il mouille à peine le doigt qui essuie la surface de la loge, tantôt il est en quantité appréciable, d'autres fois même il distend l'articulation et forme une véritable hydarthrose » (Ducuing). Voilà ce que l'on obtient par les mouvements précoces, et encore ceci est obtenu entre deux surfaces osseuses non recouvertes de cartilage, puisqu'il s'agit de simples résections articulaires sous-périosto-capsulaires.

Si l'on constate qu'il existe de la mobilité latérale — comme Lexer a eu l'occasion de l'observer — au moment où le malade commence à marcher, on maintiendra le membre, grâce à des attelles latérales qui permettront quelques mouvements de flexion tout en empêchant les déplacements latéraux.

Du reste, on sera parfois obligé d'intervenir secondairement pour assurer le jeu normal de l'articulation.

Les affections qui nécessitent la résection et justifient la greffe sont de celles qui portent souvent une atteinte profonde à l'appareil musculaire, qu'il y a lieu de reconstituer au moins partiellement par des greffes musculaires autoplastiques. C'est ainsi que Lexer est intervenu dans trois cas, en suturant un lambeau abaissé du quadruceps avec le jambier antérieur, pour assurer l'extension de la jambe. Le succès n'ayant pas toujours couronné ces tentatives, Lexer se propose dans l'avenir de recourir à la greffe des tendons prélevés sur les membres récemment amputés. En effet, le tendon comme le cartilage est peu exigeant au point de vue de la circulation sanguine, et, si le tissu tendineux, une fois aseptiquement greffé s'atrophie et disparaît, il est remplacé par du tissu cicatriciel qui a la même valeur que lui.

Nous aurons, du reste, à étudier cette question dans le chapitre consacré aux greffes tendineuses et musculaires dans le second volume du *Traité des greffes humaines*.

PATENT OFFICE LIBRARY

OBSERVATIONS DES GREFFES OSSEUSES

GREFFES HÉTÉROPLASTIQUES

CRANE

OBSERVATION I

S. Voronoff. — **Greffe d'un segment emprunté à l'omoplate d'un mouton pour combler la perte de substance du crâne.** (*Feuillets de Chirurgie et de Gynécologie.* Octave Doin, édit., 1910.)

Un Grec de Benha, P. P., âgé de quarante-six ans, vient nous consulter pour une tumeur occupant la région occipitale. Il s'en est aperçu onze mois avant de se présenter à nous. Au moment où elle appela son attention, la tumeur ne dépassait pas le volume d'une grosse noix, mais, progressivement, prit des dimensions considérables et atteignit le volume de deux poings.

Déjà, deux mois avant l'apparition de cette tumeur, le malade accusait des douleurs assez vives, mais ces douleurs se sont surtout accrues à mesure que la tumeur grandissait, et un nouveau symptôme s'est manifesté — des vertiges et des étourdissements fréquents. L'état général du malade subissait, en même temps, une atteinte notable : il s'affaiblissait, maigrissait, notamment depuis deux mois, époque à laquelle la tumeur a subi une poussée aiguë et a augmenté rapidement de volume. A l'examen, nous avons constaté que la tumeur, dont l'enveloppe cutanée restait intacte, était arrondie, élastique, ramollie par place, sans offrir des battements isochrones à ceux du pouls ou à la respiration. Elle se trouvait placée au-dessous de la protubérance occipitale externe et envahissait en bas la nuque (fig. 15).

Ce qui nous a frappé, en outre, c'est la constatation, faite aussitôt, que l'os, tout autour de la tumeur, était déprimé, corrodé et paraissait être perforé. C'est cet ensemble des symptômes : tumeur à évolution rapide, perforation de l'os, céphalalgies, étourdissements, vertiges, qui nous a fait poser le diagnostic de néoplasme perforant des os du crâne. Il était évidemment difficile de préciser son point de départ, qui pouvait se trouver aussi bien dans le crâne que dans les méninges et même dans l'encéphale. Pourtant l'existence de douleurs plus ou moins vives, même avant l'apparition de la tumeur, nous inclinait à admettre son évolution de dedans en dehors, ce qui augmentait encore nos appréhensions sur la gravité de l'opération à proposer. L'extirpation de ces tumeurs est en effet une intervention grave qui expose souvent à des hémorragies immédiates considérables.

« Cependant, comme il n'y a pas d'autre moyen de les traiter, que, d'autre part, une survie assez longue peut suivre l'opération, celle-ci est justifiée malgré les dangers de mort immédiate auxquels elle expose » (Ricard). Dans une discussion sur ce sujet à la Société de chirurgie de Paris, Schwartz dit, en effet, avoir noté, en compulsant un certain nombre d'observations, plusieurs cas de mort sur la table d'opération.

D'autre part, un malade de Delagénière, ayant été réopéré dix-huit mois après, pour une récidive, mourut seulement quatre ans plus tard et d'une affection intercurrente.

On est donc en droit de tenter l'extirpation en prenant les précautions contre l'hémorragie grave possible. Ce sont surtout ces hémorragies venant du diploé, des sinus de la dure-mère, hémorragies où la pince hémostatique n'a pas toujours de prise, qui rendent l'intervention périlleuse. Voisines des centres, ces hémorragies retentissent rapidement sur les éléments nerveux, d'où les syncopes dont on a toutes les peines du monde à tirer l'opéré, d'où le collapsus qui met souvent un terme à l'intervention.

La famille du malade ayant été prévenue de la gravité de l'opération, nous l'avons pratiquée au Caire à l'hôpital de Choubrah le 25 janvier 1908.

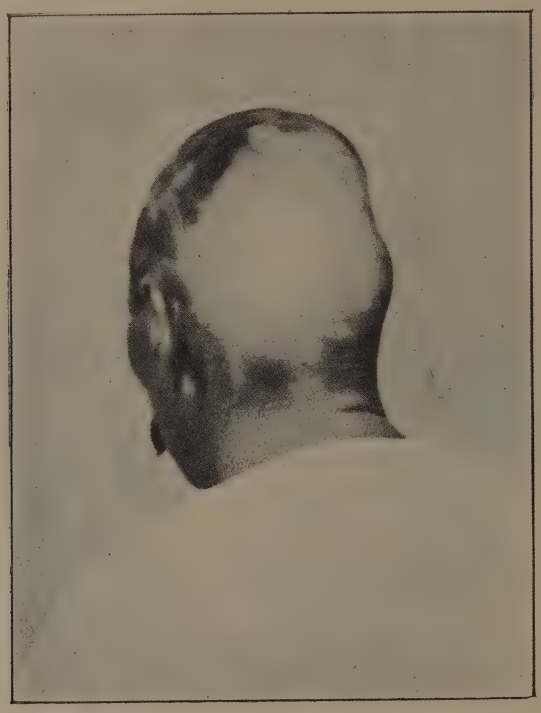

Fig. 15. — Photographie prise avant l'opération, où on voit la tumeur occupant la région occipitale.

La situation de la tumeur sur la portion inférieure de l'occipital ne nous a pas permis de placer autour du crâne une bande élastique, moyen très commode d'anémier le réseau de la carotide externe.

L'antisepsie du cuir chevelu ayant été faite d'une façon rigoureuse, nous avons pratiqué une incision longitudinale dépassant le grand diamètre de la tumeur. Cette incision a dû être débridée latéralement, au cours de l'opération, pour nous donner du jour et parer au danger de l'hémorragie.

Les téguments ont été rapidement disséqués et séparés du néoplasme sous-jacent, et nous nous sommes porté aussitôt au pourtour de la tumeur pour connaître ses connexions périphériques, ce que le doigt apprécie mieux que l'œil. Nous nous sommes alors rendu compte que la voûte osseuse était largement effondrée, toute la partie inférieure de l'occipital au-dessous de la protubérance ayant été absorbée par le néoplasme.

En effet, c'est une absorption qu'a subi l'os et non une nécrose, le bord de la large brèche ne présentant pas de trace de carie.

Nous tenant exactement sur les confins de la tumeur, nous avons commencé par déta-

cher la périphérie, mais aussitôt qu'une portion de la tumeur fut soulevée, un flot de sang nous a littéralement aveuglé. Nous essayâmes de recourir à la forcipressure, mais en vain ; c'est le diploé rigide, inattaquable, qui déversait son courant sanguin ; c'est la tumeur molle, friable, à circulation riche, qui, des profondeurs, envoyait des jets de sang. Dans l'espace d'une à deux minutes, la tête du malade, la table d'opération furent inondées du sang qui coulait abondamment. L'imminence de collapsus par anémie des centres nerveux, l'imminence de mort était évidente, tous les moyens d'hémostase ayant été essayés sans résultat. En désespoir de cause, nous les avons abandonnés tous et au milieu des flots de sang nous avons procédé avec grande célérité à l'arrachement, au décollement brutal, pour ainsi dire, de toute la tumeur adhérente à la dure-mère. Nous étions sur les méninges, le cerveau battant sous notre main et, dans ce creux profond, enfin débarrassé de la néoplasie, saignant de tous côtés, nous avons rapidement poussé des compresses stériles. Pour effectuer une compression efficace contre des plans rigides,

Fig. 16. — Photographie de la tumeur.

nous appuyions fortement en haut vers la protubérance de l'occipital, en bas vers l'atlas. Nous sommes resté cinq minutes dans cette position tendue, mais nous étions enfin maître de l'hémorragie : le péril était passé.

Après avoir rogné rapidement une partie des bords de la brèche, qui nous a paru suspecte, nous avons mis quelques sutures aux extrémités de l'incision et, maintenant toujours le tamponnement de la cavité, nous avons appliqué un épais bandage compressif.

Des injections d'ergotine et de sérum artificiel furent pratiquées ensuite et le malade, réchauffé avec des bouillottes chaudes, fut soutenu, pendant les deux premiers jours, par de fortes quantités de cognac, de champagne et de sérum artificiel. La tumeur fut examinée par notre ami, le professeur Hobbs, qui la reconnut comme appartenant au sarcome globo-cellulaire à petites cellules.

« Le stroma conjonctif est presque nul avec peu de vaisseaux. Ceux qui existent sont plutôt des lacunes ayant emprunté leur paroi aux cellules rondes, qui sont tassées et effilées.

« Les cellules sont petites, rondes, la plupart du temps dispersées sans ordre. Leur noyau, remplissant presque toute la cellule, est fortement coloré par l'hématéine ; il est granuleux, par place. Très mince couche de protoplasma, rose par l'éosine, et à peine distincte.

« L'absence de tissu conjonctif et la paroi embryonnaire des vaisseaux éliminent l'hypothèse de carcinome et la tumeur doit être, indiscutablement, rangée parmi les sarcomes. » (Fig. 16.)

Nous avons donc affaire à un sarcome de la dure-mère ayant perforé et absorbé une grande partie de l'occipital. Cette constatation, heureuse pour notre malade, nous permit de concevoir un espoir bien plus grand d'éviter la récidive ou, au moins, de la voir très reculée.

Le premier pansement, fait trois jours après l'intervention, fut très pénible. Les compresses imbibées de sang et desséchées tenaient fortement et les efforts pour les détacher retentissaient douloureusement sur le cerveau du malade. A un moment donné il a même eu des convulsions épileptiformes qui ont duré quelques secondes.

Le lendemain, ce premier pansement fut trouvé imbibé de liquide céphalo-rachidien, ce qui dénotait qu'une brèche avait été faite à la dure-mère, fortement adhérente à la tumeur. Heureusement cette solution de continuité s'est comblée rapidement et, deux jours après, le nouveau pansement est resté sec.

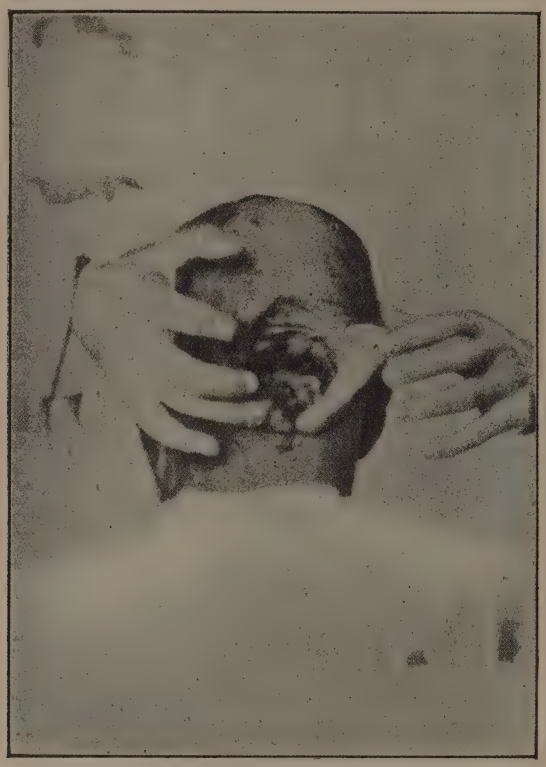

Fig. 17. — Photographie prise après l'opération. On voit au fond les méninges recouvrant le cerveau. En haut on aperçoit le rebord osseux.

Une légère élévation de température s'est montrée pendant les deux jours qui suivirent l'opération, mais depuis nous sommes constamment restés aux environs de 37°C. Les pansements, durant le premier mois, furent pénibles. L'application des compresses sur les méninges découvertes, l'exploration digitale, le jet de l'injecteur furent profondément ressentis dans tout l'encéphale.

La plaie, après l'intervention, a offert un aspect net; le néoplasme, malgré la rapidité de l'action, fut enlevé en entier. Mais une question se posait : qu'allait devenir cette plaie? Elle avait la forme d'un large creux, au fond duquel on voyait les méninges recouvrant le cervelet (fig. 17).

Les téguments cutanés restaient séparés du cerveau par un espace vide, profond, et la perte de substance était trop grande pour espérer obtenir par granulation une cicatrice suffisamment rigide, capable de protéger l'encéphale.

D'un autre côté, il est reconnu que la circulation cérébrale ne peut se passer de la présence d'une capsule réellement rigide.

Les chirurgiens, qui ont eu occasion de pratiquer une semblable opération, se son donc ingéniés à trouver le moyen de réparer ces pertes de substances craniennes et ont eu recours à des implantations, tantôt de plaques de celluloïd, tantôt de disques osseux, pris au malade même, ou à un animal mort ou vivant.

Suivant Kocher, ce qui convient le mieux est un disque osseux, bouilli, s'il a dû être pris à un animal mort, non bouilli, dans le cas contraire.

Fig. 18. — Photographie prise au cours de l'opération sur le mouton. On voit son omoplate dénudée.

D'après Barth, l'objet implanté périt, mais, dans cette tranche rigide d'os, pousse, suivant des voies bien déterminées, un tissu de granulation ostéogène, dérivant du diploé, de la dure-mère et du périoste, tissu qui adopte rapidement la forme de l'objet implanté.

Prenant en considération ces données, nous avons décidé de recourir au procédé suivant, pour obtenir une oblitération réellement ferme du crâne de notre malade. Nous emprunterons à un mouton vivant l'omoplate, qui, par sa forme et sa minceur, nous a paru se prêter le mieux à l'usage auquel nous la destinons. Nous découperons dans cet os un disque un peu courbé présentant exactement la forme de la perte de substance que l'occipital de notre malade a subie, et nous l'implanterons solidement contre l'os sain.

C'est à cette intervention que nous avons eu recours, quinze jours après l'ablation de la tumeur, à un moment où toute crainte de complication du côté des méninges a disparu et où nous voyons de belles granulations au pourtour de la plaie.

Ayant d'abord découpé, sur un carton stérilisé, un patron exact de la perte de substance à remplir, nous avons endormi le mouton. Cet animal, nous avons eu ainsi l'occasion de le constater, supporte très bien le chloroforme. Après avoir passé par une période de surexcitation, il s'est endormi d'un sommeil profond, aisément maintenu par le Dr Koussa jusqu'à la fin de l'opération. L'omoplate une fois dénudée, à l'aide de la scie et du bistouri fort nous découpons dans cet os le disque voulu (fig. 18), mais, avant de le détacher complètement, nous avons, sur une autre table, endormi le patient. Nous portant alors vers ce dernier, nous élargissons un peu la plaie cutanée, de façon à bien dégager le pourtour osseux, creusé en même temps de façon à former une rigole, où doit s'encastrer le disque osseux, pris au mouton.

Ce disque, alors définitivement détaché, est introduit par pression et a recouvert par-

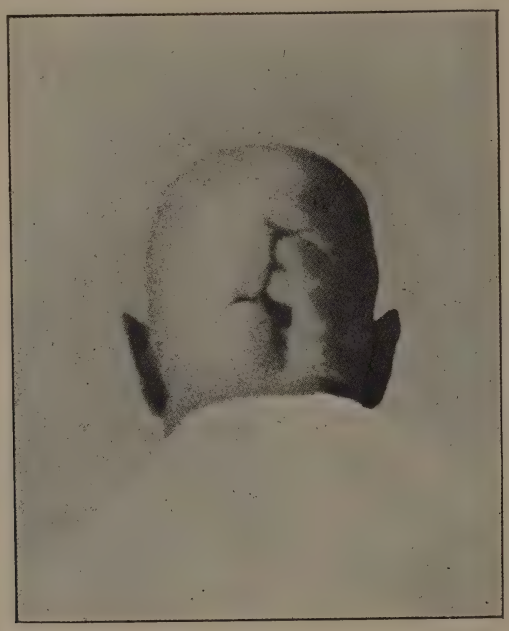

Fig. 19. — Photographie prise deux mois après l'opération.

faitement la perte de substance. La peau est ensuite rabattue sur lui et suturée de façon à laisser, néanmoins, une portion de l'os à découvert, afin d'être surveillée. En effet, nous étions quelque peu perplexe sur l'avenir de cette greffe hétérogène et nous craignions une action nocive sur les méninges. Nous avons donc voulu être en état de surveiller *de visu* l'évolution de ce disque osseux et de l'enlever, le cas échéant. L'os implanté a admirablement rempli son rôle. A l'encontre des plaques métalliques, qui souvent irritent les tissus et occasionnent des abcès, l'os du mouton a été toléré d'une façon parfaite. Comme on a pu, depuis, le constater sur le malade, cet os accomplit à souhait son rôle de charpente, dans les mailles de laquelle poussèrent les granulations ostéogènes, venues de la dure-mère, du diploé, du périoste (fig. 19).

L'os du mouton se transforma en os humain. Ce n'est pas une greffe à proprement parler, que nous avons constaté, mais, pour ainsi dire, une substitution. Chaque cellule de l'os de mouton résorbé fut remplacée par une cellule osseuse, venue des tissus environnants.

Le malade a joui depuis l'opération d'une santé parfaite : il a retrouvé toutes ses facultés mentales et n'a plus eu ni vertiges, ni céphalalgies. Il a pu même reprendre la direction de ses affaires à Benha et faire preuve d'une activité qu'on ne lui connaissait plus depuis longtemps.

PAN AMERICAN MEDICAL ASSOCIATION LIBRARY

OBSERVATION II

PAUL REYNIER. — **Greffe d'un segment emprunté à l'omoplate d'un lapin pour combler la perte de substance du crâne.** (*Académie de Médecine*, le 29 juin 1915.)

A la suite des fractures du crâne par projectiles de guerre, éclats d'obus, balles, si nous voyons des blessés guérir par le simple effort de la nature, et dont la brèche osseuse peu considérable se ferme assez pour que le cerveau soit protégé ; par contre, nous en voyons d'autres qui guérissent, conservant une brèche osseuse plus ou moins étendue, par où le cerveau, mal protégé par les téguments, tend à faire hernie et bat sous la peau.

Or, cette hernie du cerveau est mal supportée. Ces blessés se plaignent de vertiges au moindre effort, au moindre baissement de tête, de céphalées, qui viennent surtout le soir, et qui tiennent également à ce qu'à la suite de ces traumatismes, il y a des adhérences du cerveau au tégument, un peu de méningite locale. Mais on est frappé d'améliorer l'état du blessé en comprimant légèrement cette partie du cerveau exubérante, et on est ainsi amené à chercher un moyen de comprimer la tête sur ce point.

D'autre part, le moindre choc sur cette partie du cerveau mal protégé peut déterminer une syncope, et nous voyons dans nos livres classiques d'anciens trépanés morts d'un coup de fouet ou d'une chute sur leur cicatrice. A l'idée de comprimer s'ajoute alors celle de protéger. On a tout d'abord recours à des plaques métalliques, des casques ; mais ceux-ci ne compriment pas, et ils sont trop gênants pour que les blessés veuillent les porter. C'est alors qu'on songe à fermer cette brèche osseuse. Mais comment la fermer ?

Nous avons, en effet, un choix à faire entre plusieurs procédés qui, tous, ont eu leurs succès dans des conditions spéciales, et leurs insuccès.

C'est ainsi que nous avons vu employer une prothèse métallique avec des plaques de plomb, d'or, d'aluminium ; dernièrement, M. Pierre Duval nous amenait trois malades, dont il avait fermé la brèche osseuse avec des plaques de ce dernier métal, et avec succès. On a encore employé le celluloïd (Frankel, 1890), le caoutchouc.

Mais si ces plaques de métal ou de celluloïd ont pu servir de protection pour le cerveau, elles sont parfois très mal supportées, et jouent le rôle de corps étranger, sous lesquels s'accumulent de la sérosité, du pus ; et nous avons vu M. Berger, ou le chirurgien de Rome, M. Postempski, qui les avaient employées, être obligés, au bout de quelques jours, de les enlever, sous crainte de voir une méningite se produire.

Ajoutez à cela qu'un certain nombre de ces plaques, comme l'aluminium, peuvent être résorbées en partie. Elles ne répondent donc pas à l'idéal que nous pouvons nous faire d'une réparation osseuse ; refaire une paroi remplissant les fonctions de l'ancienne, et ayant une vitalité physiologique qui assure sa persistance.

Il semble que nous réaliserons mieux ce but, en employant des os vivants, dont la vitalité pourrait continuer, une fois transportés sur un autre point du corps, ou sur un autre individu. Or, pour avoir ce greffon osseux, nous pouvons recourir soit à l'autoplastie, qui le fait prendre sur un autre os du sujet que nous opérons, le tibia de préférence, ou sur un os d'un individu de la même espèce (homoplastie), soit à l'hétéroplastie, où l'os greffé est pris à un animal d'une autre espèce.

Pour les oblitérations après blessure de guerre, on ne trouvera pas souvent l'occasion d'avoir recours à l'autoplastie, pour laquelle il faut prélever, sur un os du même individu, une lamelle osseuse, dépourvue de son périoste, dont on se sert comme greffe.

Si, en effet, l'orifice à fermer est grand, on hésite à enlever une large lamelle à un os sain sur un homme déjà éprouvé.

De plus, cette lamelle privée de son périoste, transportée dans une région qui a suppuré, dont le périoste et la dure-mère ont été détruits et ont été remplacés par du tissu de cicatrice, n'aura pas grande tendance à se greffer.

Nous en dirons de même pour les autoplasties telles que les préconisait Ollier, par glissement du périoste. Car dans les traumatismes par projectiles de guerre, le périoste est détruit, et on ne peut s'en servir pour fermer la brèche osseuse.

Reste alors l'hétéroplastie, qui nous fournit une greffe d'os, entourée de son périoste, et qui théoriquement paraît devoir être greffée dans les conditions les meilleures pour assurer sa vitalité. C'est à elle que j'eus recours pour fermer une brèche osseuse, au frontal gauche, au niveau de la naissance des cheveux, brèche de la grandeur d'une pièce de cent sous, qu'avait fait un éclat d'obus à un jeune chasseur d'Afrique. Blessé au mois de septembre dernier, soigné en province, où on lui avait enlevé les esquilles, et agrandi l'orifice formé par sa balle, pour lutter contre des phénomènes d'infection, il revenait en convalescence à Paris. Au mois d'avril il vint me voir. Il était complètement cicatrisé, mais, sous sa cicatrice, le cerveau battait, soulevant les téguments et, au moindre effort, dépassant le plan osseux.

Il se plaignait de douleurs de tête, surtout le soir, après les repas, de vertiges quand il se baissait, qu'il éternuait, qu'il toussait, qu'il faisait le moindre effort. Quand on pressait sur la cicatrice on réduisait le cerveau exubérant, et si la pression était légère, le blessé accusait un sentiment de mieux. Une pression forte lui donnait au contraire du vertige.

Je pensai tout d'abord à lui faire une plaque, mais devant la difficulté de l'exécution j'y renonçai. Et c'est alors que je lui proposai de fermer cette brèche par une greffe.

Mon jeune chasseur, très désireux de retourner sur le front, accepta et entra à l'hôpital Bégin. Le 22 avril je l'endormais, ayant préparé dans la salle d'opération un lapin attaché sur une planche d'expériences, auquel, pendant l'anesthésie du malade, je mettais l'omoplate à nu, la recouvrant d'un linge imbibé de sérum. Revenant alors à mon blessé, je disséquai les téguments, les séparant d'une couche fibreuse qui recouvrait le cerveau, que j'eus bien le soin de ne pas découvrir.

C'est alors que mon excellent aide-major, M. Rouhier, qui m'aidait, tailla sur l'omoplate du lapin un morceau de 3 centimètres de diamètre dont il conservait le périoste, et même sur un point les attaches musculaires, coupées au ras. Je modelai sur l'orifice ce morceau d'omoplate, et l'appliquant, je le fixai au pourtour de la brèche en suturant le périoste du greffon contre le périoste du pourtour de l'orifice osseux. — A la partie supérieure je réservais une ligne par où les liquides, s'ils se formaient sous le greffon, pourraient s'échapper. Sur cette omoplate ainsi placée, je rabattis les téguments, et suturai.

Les suites furent très simples. Dix jours après, les fils étaient enlevés et je vous présente aujourd'hui le blessé, deux mois après mon intervention. Vous pourrez constater que le greffon reste bien en place, forme une paroi résistante. Tout battement cérébral a disparu, et le blessé n'a plus de vertiges. Il rejoindra bientôt ses camarades au front, comme c'est son désir.

Telle est cette observation, qui m'a paru mériter de vous être rapportée.

La possibilité de la greffe hétéroplastique est en effet encore fort discutée.

Expérimentalement, elle a été affirmée par Flourens et Adamkiewicz d'un animal à un animal de même espèce; plus tard elle a été démontrée par les expériences de M. Mossé, d'un animal d'une espèce à un animal d'une autre espèce. Ces expériences ont donné lieu à un rapport de M. Le Dentu, qui tout en admettant la réalité des faits énoncés par M. Mossé, laissait, dans ses conclusions, planer un doute sur la possibilité et la résistance de cette greffe animale sur l'homme.

Elle avait été cependant tentée par quelques chirurgiens, mais leurs observations prêtaient, il est vrai, à discussion.

C'est ainsi que dans l'article de Perry, du *Dictionnaire,* en 60 volumes, on trouve, cité par Job à Meekren, une tentative de cet ordre, et qui semble être le premier essai connu de réparation cranienne par greffe d'os emprunté à un animal.

« Un ecclésiastique, dit-il, nommé Kraauwenkel, raconte qu'étant en Russie, un seigneur de cette nation reçut d'un Tartare un coup de sabre à la tête, lequel lui enleva une assez grande partie du cuir chevelu, et la portion osseuse correspondante, qui restèrent perdus sur le champ de bataille. Le chirurgien, pour boucher l'ouverture du crâne, détacha de celui d'un chien tué à cet effet, une pièce d'os de même forme et de même dimension que celle qui manquait, et l'arrangea si bien que le blessé fut parfaitement guéri. Mais notre gentilhomme, dans l'excès de sa joie, raconta de quelle manière il avait obtenu sa guérison, et bientôt les foudres de l'Eglise furent lancées contre lui. Il fallut,

pour rentrer dans la communauté des fidèles, qu'il se fît retrancher l'immonde dépouille du chien, quoique solidement consolidée, et qu'il se soumît à un traitement plus conforme au caractère chrétien. »

Heureusement que, pour mon jeune soldat, les idées sont devenues plus larges, et qu'il pourra conserver son omoplate de lapin.

Plus récemment nous avons eu une observation de Mac Ewen, qui, avec un pariétal d'un jeune chien, contenant son centre d'ossification et son périoste, ferma un orifice pariétal sur un homme. La greffe parut bien prendre. — Malheureusement, le malade ne fut pas suivi assez longtemps, un mois seulement, et le résultat définitif manque.

Il en est de même pour une observation de Iacksh. Pour fermer un orifice résultant d'une blessure du pariétal droit d'un malade, et ayant 3 centimètres de diamètre, il se servit d'un crâne d'oie, qu'il greffa le huitième jour du traumatisme. Dix jours après, nous dit-il, le morceau de crâne d'oie avait une coloration rosée et paraissait avoir conservé sa vitalité. Il adhérait fortement à la couche sous-jacente. Au bout d'un mois et demi, tout était cicatrisé, et la greffe paraissait adhérer.

Plus probante est cette observation de Ricard, parue dans la *Gaz. des Hôpitaux*, 1891. Pour fermer une trépanation large nécessitée par une tumeur orbito-frontale, et ayant la dimension d'une pièce de 5 francs, Ricard se servit de l'os coxal d'un chien. Un mois après, le front était complètement aplati, cicatrisé et il était impossible de reconnaître si le crâne avait été le siège d'une brèche.

Telles sont les quelques observations de greffes hétéroplastiques, que j'ai trouvées relatées. Devant la pénurie des documents cliniques il m'a semblé intéressant de vous apporter mon observation, qui sera suivie, et qui démontrera, je l'espère, la possibilité de se servir des os des animaux pour obtenir des restaurations, que facilite l'asepsie avec laquelle nous opérons aujourd'hui.

CUBITUS

OBSERVATION III (*Inédite*)

S. Voronoff. — **Greffe de deux segments empruntés au cubitus et radius d'un macaque pour combler la perte de substance de ces deux os de l'avant-bras.**

Le soldat Edmond F... du 21e d'infanterie coloniale a été blessé le 31 août 1914 par un éclat d'obus qui lui a brisé le cubitus et le radius à 5 centimètres environ de l'articulation du coude. Il fut d'abord soigné à l'hôpital de Talance à Bordeaux. Le 22 septembre il a été atteint de tétanos dont il a été guéri le 10 octobre.

Le 28 octobre il fut évacué sur l'hôpital Russe installé alors à Bordeaux. Il présentait à ce moment une petite plaie suppurante à la face externe de l'avant-bras. L'exploration des sensibilités de la main nous a montré la conservation de trois sensibilités sur le dos et sur la paume de la main ainsi que sur les surfaces correspondantes des doigts. Sauf une région qui est délimitée en bas par l'articulation de la première et de la seconde phalanges de l'index et du médius la sensibilité douloureuse est très fortement émoussée de même la sensibilité à la chaleur, mais la sensibilité tactile est conservée.

La motilité de toute la main est très limitée : la flexion des doigts est extrêmement restreinte, le pouce se trouve en flexion et adduction ; les mouvements d'extension sont abolis, les mouvements de flexion sont très limités, le pouce a perdu complètement les mouvements d'abduction.

Pour mettre un terme à la suppuration et préparer les extrémités osseuses à recevoir ultérieurement les greffons, nous avons opéré notre blessé le 29 octobre. Par une incision sur la face postéro-externe de l'avant-bras nous avons découvert le radius et le cubitus. A l'endroit de la fracture on ne constatait aucune consolidation des os. Après l'enlèvement des esquilles les extrémités des deux os ont été sectionnées de façon à obtenir des surfaces nettes et droites ; la distance entre les extrémités mesurait environ 3 centimètres (fig. 20). La plaie est ensuite suturée. Drainage. Légère suppuration les

premiers jours. La plaie finit par se cicatriser, mais il reste toujours quelques points sus-

Fig. 20. — Edmond F. Radiographie de son avant-bras, douze jours avant l'opération.

pects. Malgré cette circonstance défavorable, nous avons décidé de pratiquer la greffe le 23 novembre pour la faire en présence de M. Carrel alors de passage à Bordeaux.

C'est un singe macaque qui a fourni les deux greffons.

Il a été endormi au chloroforme. Son avant-bras droit fut disséqué de façon à dénuder le cubitus et le radius tout en laissant adhérente au périoste une mince lamelle de tissu



Fig. 21. — Edmond F. Radiographie de son avant-bras, quinze jours après l'opération. On voit que la direction en sens opposés des fragments du radius n'a pas permis l'adaptation exacte du greffon radial.

musculaire. Sur chacun des os a été réséqué un segment de 3 centimètres devant remplacer la perte de substance osseuse de l'avant-bras du blessé. Pour le faire on a pratiqué d'abord sur chaque os deux traits distants de 4 centimètres et n'entamant que le périoste. A l'aide d'une gouge le périoste fut alors refoulé sur une longueur d'un demi-centimètre sur chacune des extrémités. Une petite manchette de périoste, longue d'un demi-centi-

mètre étant ainsi détachée et relevée, l'os fut scié. On a donc ainsi obtenu un segment de 3 centimètres que dépassait de chaque côté une manchette périostique longue d'un demi-centimètre.

Il fut ensuite pratiqué sur le segment du cubitus à l'aide d'un vilebrequin deux orifices sur chacune de ses extrémités.

Fig. 22. — Radiographie de son bras, quatre mois après l'opération.
On remarque une néoformation osseuse exubérante en train d'engainer les greffons.

Pour faire ces deux orifices, sans entamer le périoste, ce dernier fut encore un peu détaché ou plutôt reculé de façon que le foret perfore l'os sans perforer le périoste.

Afin d'obtenir le décollement facile du périoste il fut constamment aspergé par le liquide de Ringer, liquide dans lequel les segments osseux furent conservés jusqu'au moment où ils furent transplantés à l'homme.

Sur l'extrémité du radius il a été pratiqué de la même façon un seul orifice au lieu de deux ; ce segment étant très angulaire ne se prêtait point à une double perforation.

Pendant la préparation des deux greffons on a administré le chloroforme au blessé. Son avant-bras fut incisé au milieu de sa face postérieure sur une longueur de 8 centimètres. On a retrouvé l'extrémité des deux os de l'avant-bras et l'on a constaté qu'ils avaient été reliés par un tissu fibreux très résistant qui fut réséqué.

Les quatre extrémités de ces deux os furent alors avivées à la rugine, et il a été pratiqué à l'aide d'un vilebrequin un orifice à chaque extrémité. La tentative de pratiquer deux orifices sur le cubitus n'a pas réussi. L'os n'offrait pas la résistance nécessaire pour supporter une double perforation.

A ce moment le tube de caoutchouc qui enserrait le bras a été défait; il arrêtait depuis le commencement de l'opération la circulation dans ce membre.

Les jets de sang venant surtout de l'interosseuse, ont été arrêtés par des ligatures au catgut. L'hémostase étant ainsi assurée on a procédé à la greffe même.

A cet effet, on a introduit d'abord un fil d'argent dans chacune des quatre extrémités des os de l'avant-bras. Ces fils ont été ensuite introduits dans les orifices des deux greffons lesquels se sont retrouvés ainsi reliés aux os du malade. Les fils étant tordus et aplatis contre l'os, les muscles furent suturés au catgut; l'incision cutanée a été fermée sauf à sa partie inférieure où on a introduit un drain. Un appareil plâtré fut ensuite appliqué par le Dr Gourdon. On y a ménagé une ouverture pour laisser à découvert la région opératoire.

Malgré toutes les précautions prises pendant l'opération, malgré qu'avant d'être incisée la peau a été cautérisée au thermo-cautère, une légère suppuration se produisit et n'a pu être tarie.

D'un autre côté à cause de la déviation du fragment supérieur du cubitus, qu'il était impossible de ramener dans le plan du fragment inférieur, le greffon cubital n'a pu être fixé que très obliquement comme l'indique la radiographie (fig. 21). Ceci occasionna une tension exagérée sur les fils d'attache et l'un s'est rompu, ce qui a fait basculer le greffon cubital et l'a amené au contact du greffon radial comme on le voit sur la radiographie faite le 5 juin 1915 (fig. 22). On voit en même temps sur cette radiographie une abondante néo-formation osseuse due au périoste des fragments osseux entre lesquels les greffons furent placés. Cette néoformation osseuse aurait pu à la longue emprisonner complètement les os du singe et combler entièrement la solution de continuité comme cela se produisit dans le cas du jeune soldat blessé à Moukden et auquel Tomita a greffé 15 centimètres du tibia de veau, pour combler la perte de substance du tibia (voir obs. IX). Mais prenant en considération la persistance d'un suintement au travers d'un petit pertuis toujours présent à la face postérieure de l'avant-bras, et prenant également en considération que la néoformation osseuse était en train de souder les deux os de l'avant-bras, ce qui aurait supprimé les mouvements de supination et de pronation, le Dr Leriche, dans le service duquel le malade se trouvait au mois d'août 1915, a préféré enlever les greffons.

Cette observation prouve une fois de plus qu'une greffe exige toujours un terrain rigoureusement aseptique. Notre opération, retardée d'un ou deux mois jusqu'à la cicatrisation parfaite de la plaie, aurait pu donner d'aussi bon résultats que celui que nous avons obtenu dans le cas cité dans notre observation I ou ceux qu'ont obtenus Regnier, Poncet, Tomita, etc.

Cette observation ne doit point servir de criterium sur la valeur des os de singes, en général, comme greffon. Le singe qui nous a servi était un macaque, donc un singe d'une espèce inférieure et ce ne sont que les anthropoïdes, les chimpanzés et les gorilles qui ont une véritable parenté de sang avec l'homme, comme l'ont prouvé les recherches de Metschnikoff, Nuttal et Bruet.

La greffe des os de ces singes supérieurs pouvant être assimilée à une *greffe homoplastique* simplifierait beaucoup la recherche du greffon qu'il est toujours difficile de se procurer dans les conditions voulues sur le cadavre ou le membre amputé.

Des greffes faites avec les os de chimpanzé ou de gorille dans les cas où l'asepsie rigoureuse sera réalisée à tous les points de vue peuvent seules trancher cette question.

Nous n'avons pas d'expérience personnelle à ce sujet. La seule fois que nous avons eu recours à l'os d'un chimpanzé, nous avons dû enlever le greffon au bout de huit jours pour une cause fortuite, la radiographie nous ayant montré que les fils de soie dont nous nous étions servis pour fixer le transplant s'étaient rompus et que le greffon était venu se loger sous la peau.

OBSERVATION IV

PATTERSON. — **Greffe d'un fragment d'humérus de chien pour combler la perte de substance du cubitus.** (*Lancet*, 1878, vol. II, p. 539.)

H., quarante-trois ans. *Fracture des deux os de l'avant-bras, tiers supérieur.*
Pseudarthrose malgré une résection au bout de neuf mois.
Vingt mois : opération : résection et suture du cubitus, les fragments radiaux restent écartés de 2 centimètres. On interpose un *fragment périosté d'humérus de chien.*
Cubitus solide en deux mois. *Elimination du greffon* après deux ans de suppuration.

RADIUS

OBSERVATION V

MAC GILL. — **Greffe de petits fragments d'un fémur de lapin pour réparer une pseudarthrose du radius.** (*Lancet*, 26 octobre 1889.)

H., vingt ans. *Pseudarthrose du radius* entre tiers moyen et inférieur; fracture datant de onze mois.
Opération : Résection ; il reste un espace de 2 centimètres qu'on comble avec 14 *petits fragments d'un fémur de jeune lapin.*
Un mois après : consolidation ; quatre mois après, fonction parfaite

HUMÉRUS

OBSERVATION VI

TOMITA. — **Greffe de fémur de lapin pour réparer la perte de substance osseuse de l'humérus.** (*Deutsch. zeitsch., f. chir.*, 1907, B. 80. 1 radio.)

Jeune soldat; en mars 1904, à Moukden, *fracture comminutive de l'humérus droit au tiers moyen* par éclat d'obus, suppuration, élimination de séquestres, ankylose du coude et du poignet.
En février 1906, extraction d'un séquestre.
En mai 1906, opération : *greffe* entre les fragments libérés d'un segment de 7 centimètres *de fémur de lapin,* fixé aux deux bouts par des fils d'argent.
Consolidation en *vingt-trois semaines,* la radio montre un cal qui, partant des deux fragments et plus large à ses extrémités, engaine le greffon.

TIBIA

OBSERVATION VII

MOTY. — **Greffe de fragments d'os pris sur un tibia de mouton pour réparer une pseudarthrose du tibia.** (*Cong. chir.*, 1895.)

Jeune soldat. En décembre 1888 : fracture de la jambe droite sous le tiers moyen, ouverte, issue d'esquilles.
Neuf mois après : *pseudarthrose tibiale,* raccourcissement 5 centimètres.
Opération : cal fibreux irrégulier ; on y fait quatre évidements cunéiformes à la gouge,

on les bouche avec des *coins d'os pris sur un tibia de mouton* vivant, extemporanément, suture.

Lymphorragie iodoformique, désunion ; deux mois après, *marche* avec une canne, raccourcissement 1 centimètre.

Depuis, *expulse* de temps en temps une phlyctène des *parcelles d'os.*

OBSERVATION VIII

Poncet. — **Greffe des fragments du tibia et du péroné de chevreau pour réparer une pseudarthrose du tibia.** (*Cong. chir.*, 1886 et 1889.)

H., onze ans. *Ostéomyélite du tibia*, séquestre de 25 centimètres.

Greffes multiples, fragmentaires déposées dans la couche granuleuse après curetage, prélevées sur : 1° *tibia et péroné de nouveau-né* asphyxié une heure avant (partie juxta-épiphysaire) ; 2° *tibia et péroné de jeune chevreau* (une partie de celles-ci s'éliminent).

Cicatrisation en six mois ; marche en huit mois. Revu depuis en 1889 et en 1912 : fonction entièrement rétablie ; *tibia reconstitué* normalement, mais plus court.

OBSERVATION IX

Tomita. — **Greffe d'un segment de tibia de veau pour combler la perte de substance du tibia.** (*Deutsch. zeitsch., f. chir.*, 1907, B. 80. 1 radio.)

Jeune soldat ; en décembre 1904, *fracture de la jambe au tiers moyen* par éclat d'obus.

Ablation de nombreuses esquilles, résection des bouts des fragments, cicatrisation lente.

Treize mois : perte de substance de 12 centimètres, jambe atrophiée infléchie en dedans, pied en varus.

Opération : excision du tissu cicatriciel, résection de chaque fragment conique, sur $0^{m},015$, *greffe de 15 centimètres sur 3 centimètres, prise sur un tibia de veau* fraîchement amputé, on l'effile à ses deux bouts et on l'implante entre les fragments sans suture.

Neuf semaines après l'opération, peut se dresser sans appareil, *plus de mobilité anormale*, léger cal aux bouts du greffon.

Vingt-sept semaines : marche sans canne, atrophie très améliorée.

OBSERVATION X

Donato de Francesco (Giussano). — **Greffe d'un segment du fémur de chien pour réparer la perte de substance du tibia.** (*Clinica chirurgica*, 1909.)

H..., neuf ans. Grande *perte de substance du tibia par ostéomyélite* ancienne. Incurvation ; péroné hypertrophié.

Opération II, 1908. Résection des moignons diaphysaires. Redressement de jambe par section du péroné. *Greffe d'un segment de fémur de chien* de plus de 10 centimètres, dépériosté et vidé de sa moelle ; fixé par sutures métalliques.

Hémorragies secondaires dans la plaie. Suppuration ; *extraction du greffon.* Plus tard, transplantation du péroné.

FÉMUR

OBSERVATION XI

Moty. — **Greffe des deux moitiés d'un tibia de brebis pour combler la solution de continuité de fémur.** (*Cong. chir.*, 1895.)

H., vingt-quatre ans ; *fracture directe fémur gauche, tiers moyen.*

Huit mois après : pseudarthrose, raccourcissement 6 centimètres, grosse atrophie musculaire.

Opération : après résection et coaptation, on fixe au contact *les deux moitiés d'un tibia de brebis* réséqué extemporanément.

Pas de consolidation malgré ablation de la greffe et un deuxième avivement avec suture.

PATENT OFFICE LIBRARY

GREFFES HOMOPLASTIQUES

RADIUS

OBSERVATION XII

RANZI. — **Greffe d'un fragment de radius d'un cadavre pour reconstituer la diaphyse du radius.** (*A. f. klin. chir.*, B. 80, 1906.)

H., cinq ans. *Destruction par ostéomyélite de presque toute la diaphyse du radius droit.* Main bote, fonction presque nulle.

XI, 1900 : opération (von Eiselsberg) : avivement des fragments en pointe.

Greffe de $0^{m},045$ de *diaphyse radiale d'un cadavre de dix ans, bouillie.*

Plâtre en supination.

Dans la suite, les radios montrent des néoformations aux deux bouts du greffon et dans la masse des signes de résorption. *Fonction très améliorée.*

VII, 1906. Tous mouvements de la main possibles : un peu de déviation radiale de la main. *Radius solide.*

HUMÉRUS

OBSERVATION XIII

MAC EWEN. — **Greffe de segments de tibia d'enfant pour reconstituer toute la diaphyse de l'humérus.** (*Revue de chirurgie*, 1882, p. 1.)

H., trois ans. Résection sous-périostée pour *nécrose de toute la diaphyse humérale* par ostéomyélite.

En trois ans, 3 greffes de *segments de tibia d'enfant* réséqués pour incurvation.

Réfection complète de l'humérus après avivement des deux derniers greffons. Bonne fonction.

TIBIA

OBSERVATION XIV

BARKER. — **Greffe d'un segment de péroné d'amputation pour consolider une pseudarthrose du tibia.** (*The Practitionner*, août 1912.)

H., quarante ans. *Fracture comminutive ouverte de la jambe au tiers inférieur.* Suppuration. Pseudarthrose.

1re Opération : (asepsie incomplète) avivement ; greffe d'un *fragment épais de la crête tibiale opposée.* Hémorragie, décollement du périoste, fistule. Ablation du greffon.

2e Opération : Greffe d'un *segment de péroné d'amputation fraiche* bourré d'iodoforme, implanté dans les cavités médullaires. Drainage.

Fistulisation. *Pas de consolidation ;* un peu de néoformation osseuse vue à la radio. Réclame l'amputation.

OBSERVATION XV

BARTH. — **Greffe d'un segment de tibia d'amputation pour consolider une pseudarthrose du tibia.** (*Arch. f. klin. chir.*, B. 86, H. 4.)

H., seize ans. *Fracture compliquée de la jambe gauche entre le tiers inférieur et le moyen* par écrasement, laisse une perte de substance de 3 centimètres.

Un an après (26 février 1899) : Opération : *greffe d'un morceau d'os sans périoste, pris sur un tibia d'amputation fraîche.*

Guérison aseptique, *pas de consolidation.*

Un an après, la radiographie montre le transplant résorbé en grande partie.

OBSERVATION XVI

GROSSE (de Halle). — **Greffe d'un fragment de tibia d'amputation pour consolider une pseudarthrose du tibia.** (*Cong. all. de chir.*, 1900.)

F., dix ans, *pseudarthrose du tibia.*

Implantation d'un fragment de 5 centimètres de tibia d'adulte fraîchement amputé.

Consolidation en un an, réunion vérifiée radiographiquement, entre les fragments et la greffe ; celle-ci paraît avoir subi une réorganisation complète.

Revu en 1910 (STIEDA. *Arch. f. klin. chir.*, XCIV, 4). Marche en boitant parce que 16 centimètres de raccourcissement (destruction du cartilage épiphysaire). Tibia absolument homogène.

OBSERVATION XVII

PONCET. — **Greffe de la moitié d'une première phalange du gros orteil amputée pour réparer une perte de substance du tibia.** (*Ac. des Sciences*, 28 mars 1887.)

H., dix-neuf ans. Pseudarthrose par *fracture suppurée de la jambe au tiers moyen.* Perte de substance de 4 centimètres au tibia.

Deux mois : opération : avivement ; interposition de la moitié d'une *première phalange du gros orteil de femme amputée pour accident* (greffon immergé dans sublimé), plaie non suturée.

Huit jours après, périoste dépouillé, bourgeons charnus.

Soixante-deux jours. *Pseudarthrose persiste*, résection du péroné et avivement du tibia. Le greffon était soudé au fragment inférieur.

OBSERVATION XVIII

STREISSLER. — **Greffe d'un fragment de tibia d'amputation pour réparer une perte de substance du tibia.** (*B. z. kl. chir.*, 1910. B. LXXI, H. 1.)

H., dix-sept ans. Grand *écrasement de la jambe au tiers moyen.* Ablation d'esquilles. Suppuration. *Manque 5 centimètres de tibia* après un mois ; plaie granuleuse.

Opération (von Hacker). Résection des fragments. Greffe d'un *fragment de tibia, 10 centimètres, dépériosté, bouilli, d'amputé au même moment pour plaie septique* (?), enfoncé dans les cavités médullaires. Greffe cutanée de voisinage pour recouvrir.

Gangrène cutanée ; greffon mis à nu ; suppuration ; granulation. Les radios montrent le greffon de plus en plus raréfié. *Elimination après treize mois.* Consolidation ultérieure par fusion des fragments tibiaux avec le péroné qui s'hypertrophie et supporte tout le poids.

Le péroné se fracture deux ans après opération, au même niveau ; consolidation et marche en trois mois.

OBSERVATION XIX

STOUKKEY. — **Greffe d'un segment du péroné d'amputation pour réparer une perte de substance du tibia.** (*B. z. k. ch.*, 1912. LXXX, 1.)

Vingt-trois ans. *Pseudarthrose du tibia au tiers moyen* avec hypertrophie ; péroné consolidé.

31, I, 09. Opération : *Lambeau ostéocutané* à base externe ; avivement ; enchevillement central avec segment de 11 centimètres, *péroné d'amputé pour gangrène sénile, dépériosté, bourré à pâte iodoformée.* Lambeau ostéocutané rabattu par-dessus.

Consolidation en quatre-vingt-dix jours.

Neuf mois et demi après opération : chute ; *fracture des deux os* au niveau de pseudarthrose. *Consolidation* en un mois et demi.

Vingt-deux mois : revient pour douleurs qui disparaissent après ostéotomie du péroné qui s'était incurvé en dedans.

FÉMUR

OBSERVATION XX

TH. ROVSING (Copenhague). — **Greffe d'un segment de fémur d'amputation pour réparer une perte de substance du fémur.** (*Hospitalstidende*, tome LVI, n° 31, 30 juillet 1913, p. 845 à 852 avec 3 pl.)

Chez une jeune fille de vingt-cinq ans, à qui il avait pratiqué l'ablation de la partie inférieure du fémur pour sarcome giganto-cellulaire du condyle interne de cet os, Rovsing substitua tout d'abord à l'os réséqué un mandrin osseux constitué par un humérus ancien, préalablement stérilisé avec soin. Le résultat ainsi obtenu fut précaire, car la cheville, engagée dans la cavité médullaire des deux diaphyses juxtaposées, se rompit et il en résulta une déviation angulaire du fragment inférieur avec défaut de consolidation. Le but de l'auteur était d'ailleurs simplement d'attendre une occasion favorable pour tenter la greffe d'un fémur *vivant.*

Cette occasion se présenta environ deux mois et demi après la première intervention. Elle fut fournie par l'amputation du membre inférieur que l'on dut pratiquer chez une jeune fille de quatorze ans atteinte de cypho-scoliose avec myélite transverse. Les contractures des membres inférieurs rendaient impossibles les soins hygiéniques indispensables chez cette enfant atteinte d'un vaste décubitus. Aussitôt l'amputation pratiquée, R. s'empressa de disséquer le fémur, l'enveloppa dans des serviettes imbibées d'une solution saline et se transporta avec cette pièce, en automobile, dans la maison de santé où l'attendait, déjà endormie, la malade chez laquelle il allait tenter la greffe : vingt minutes à peine s'étaient écoulées entre le début de l'amputation et le commencement de la seconde opération. Celle-ci consista dans l'extraction de l'humérus précédemment transplanté, suivie de la mise en place du nouveau greffon. La guérison se passa sans incident.

Un an après la première intervention, l'auteur a pu constater l'absence de récidive. Il existe simplement une fistule à la face interne de la cuisse. La malade qui a repris ses occupations habituelles de vendeuse, circule en s'appuyant sur deux cannes, le membre maintenu à l'aide d'un appareil prothétique en cuir.

OBSERVATION XXI

ANSCHUETZ. — **Greffe d'humérus de fœtus pour réparer une pseudarthrose du fémur.** (*Munsch. med. Woch.*, 1909, p. 1712.)

Pseudarthrose fémorale après ostéomyélite.

Greffe d'humérus de fœtus de sept mois ; enchevillement central.

Après huit semaines, *mobilité persiste.*

PATENT OFFICE LIBRARY

GREFFES AUTOPLASTIQUES

CUBITUS

OBSERVATION XXII (*inédite*)

S. Voronoff. — **Greffe d'un segment de côte pour réparer la perte de substance du cubitus.**

Le soldat Roger V..., du 57e régiment d'infanterie, fut blessé, le 13 septembre 1914, par une balle de fusil qui a fracturé le radius et le cubitus gauche, à trois travers de doigt au-dessus du poignet.

La fracture du radius s'est consolidée en six semaines, la fracture du cubitus, au contraire, offrait encore, au bout de trois mois, une pseudarthrose persistante avec des extrémités de deux fragments atrophiées, taillées en pointes, reliées par un tractus fibreux. Atrophie musculaire très marquée.

L'attitude de l'avant-bras en baïonnette, poignet tombant visiblement du côté du bord cubital.

Supination et pronation très incomplètes.

Flexion et extension du poignet à peine esquissée, abduction normale, adduction manque presque complètement.

Flexion et extension du pouce à peine marquées, adduction et opposition manquent totalement.

La flexion des autres doigts est incomplète, l'extension est complète, écartement très affaibli.

Lorsqu'on imprime des mouvements passifs au poignet on entraîne le bout inférieur du cubitus. Tous les mouvements de l'avant-bras et du poignet sont limités et douloureux.

La sensibilité est normale avec diminution au bout des trois derniers doigts.

La greffe a été pratiquée le 8 décembre 1914 à l'Hôpital russe. Nous étions assisté par les Drs Georges Voronoff, Howet, et nos internes Délitch et Stermann.

Un lien a été placé sur le bras. Par une incision sur la face postérieure de l'avant-bras, partant du poignet et longue de 10 centimètres, on a découvert l'extrémité inférieure du cubitus. Les deux fragments de la fracture, reliés par des tissus fibreux, furent dégagés. Pour rendre les extrémités nettes, elles ont été sciées à l'aide de la scie de Gigli, de façon à prélever sur chacune environ 1 centimètre et demi.

A l'aide d'un perforateur à main, un trou a été pratiqué sur chacune des extrémités de la fracture. Le lien a été alors enlevé et l'on a assuré l'hémostase, très soignée. La région a été couverte par des compresses stérilisées et l'opération fut reportée sur le côté droit du thorax.

C'est sur la 10e côte droite qu'a été prélevé un segment de 3 centimètres.

Afin d'éviter de perforer la plèvre et de conserver en même temps le périoste sur la face antérieure de la côte, il a été procédé de la façon suivante : la côte a été mise à nu par une incision dirigée sur son milieu. Celle-ci une fois découverte, le périoste a été

incisé sur le bord inférieur et supérieur, de façon à faire passer l'écarteur sous le périoste de la face postérieure de la côte.



Fig. 23. — Roger V. Radiographie de son avant-bras, huit jours après l'opération.

Le segment réséqué se trouvait ainsi sans périoste sur la face postérieure, mais gardait le périoste sur la face antérieure.

La plaie du thorax fut couverte par des compresses stérilisées et le greffon fut aussitôt porté dans la brèche, laissée par la résection des deux bouts de la fracture du cubitus.

Deux orifices furent pratiqués sur ce fragment de la côte et il était relié aux segments du cubitus par un fil de soie n° 2 (fig. 23).

Suture de la peau sans drainage.

Fermeture de la plaie du thorax également sans drainage.

Les suites opératoires furent des plus simples. Réunion par première intention. Les

Fig. 24. — Roger V. Radiographie de son avant-bras, deux mois après l'opération. On voit le cal nettement se former aux deux extrémités du greffon.

radiographies successives montrent l'évolution de la greffe et le progrès de fusion du greffon avec le porte-greffe. La dernière, prise le 12 mai, le malade ne portant plus aucun appareil, montre une consolidation parfaite du bout inférieur (fig. 24 et 25).

Le bout supérieur offre quelques points où la fusion n'est pas encore complète.

Le greffon conserve une vitalité parfaite.

Les mouvements passifs ne provoquent plus de douleur.

Les mouvements actifs ont gagné de l'ampleur.

Nous avons appris que le malade a eu une pleurésie sèche au commencement du mois d'août et à la fin du même mois une pneumonie droite.

Quoique cette affection, survenue huit mois après la résection de la côte, ne peut nullement être imputable à l'ancienne opération, la résection des côtes étant une opé-

Fig. 25. — Roger V. Radiographie de son avant-bras, quatre mois après l'opération. Le cal est devenu encore plus fort, surtout à l'extrémité inférieure.

ration banale, inoffensive et de pratique courante en chirurgie, nous signalons, néanmoins, ce fait, pour en tirer un enseignement.

L'esprit des malades et du public est très simpliste et il est tout porté à nous rendre responsable d'une maladie, même contractée fortuitement, du moment qu'elle a atteint une région où nous avons jadis pratiqué une opération.

Il serait donc prudent, sauf le cas où il y a lieu de remplacer un segment de maxillaire inférieur, d'éviter de prendre le greffon sur une côte et de l'emprunter au tibia ou au péroné.

OBSERVATION XXIII (*inédite*)

S. Voronoff. — **Greffe d'un segment de tibia pour réparer la perte de substance du cubitus.**

Le caporal Armand G. du 128e d'infanterie a été blessé, le 15 septembre 1914, par une balle explosive qui a fracturé le cubitus droit à 12 centimètres environ du coude.

Il a été d'abord opéré, en septembre, à l'Hôpital de La Réole où on lui a enlevé plusieurs esquilles osseuses et des fragments de la balle.

Deuxième opération à Bordeaux, à l'Hôpital de Talence où d'autres esquilles ont été prélevées.

A été évacué ensuite à Paris à l'Hôpital militaire Bréguet où nous étions appelés en consultation, la suppuration ne tarissant point et le malade étant atteint en même temps de paralysie du nerf médian.

Nous avons proposé de pratiquer une résection nette des deux extrémités de la fracture afin de mettre tout d'abord un terme à la suppuration. Invités à faire cette opération à l'Hôpital Bréguet, nous l'avons faite le 24 juin.

Après la résection des deux bouts nécrosés de la pseudarthrose, la plaie s'est cicatrisée au bout d'un mois et le malade a été évacué sur l'Hôpital auxiliaire 197, fondation de Spoturno-Coty.

La radiographie n° 26, faite par M. Gallaud, montre l'aspect du cubitus après notre opération.

La solution de continuité mesurait environ 6 centimètres. L'examen de la motilité et de la sensibilité donnait les résultats suivants :

Motilité. Pouce : Flexion possible de la phalangette sur la deuxième phalange, impossible dans les mouvements vers la face palmaire de la main.

Abduction très limitée, 25°.

Adduction complète.

Index. Flexion très minime, extension un peu meilleure.

Médius. Flexion également très minime.

Extension un peu meilleure.

Annulaire. Flexion allant jusqu'à angle droit, mais impossible d'atteindre la face palmaire, extension assez bonne.

Petit doigt. Flexion n'allant pas jusqu'à angle droit.

Extension nulle.

La flexion de tous les doigts en même temps est plus prononcée que chacun pris à part, sauf l'index qui ne suit pas le mouvement de flexion des autres doigts.

Poignet :

Flexion très limitée, faisant avec le bras un angle très ouvert.

Extension également très limitée (fig. 27).

Sensibilité. Face palmaire :

Le pouce. Le bord interne et le bord externe gardent une sensibilité parfaite.

Index. Le bord interne et le bord externe ont une sensibilité normale au niveau de la phalange et de la phalangette, insensibilité au niveau de la 1re phalange.

Médius. Même état.

Annulaire et petit doigt. Sensibilité parfaite.

Face dorsale. *Pouce* : sensibilité conservée.

Index et médius. Insensibilité au niveau de la deuxième phalange et de la phalangette, sensibilité conservée au niveau de la première phalange.

Annulaire et petit doigt. Sensibilité parfaite à leur niveau.

Avant de pratiquer la greffe nous avons fait examiner notre malade à la Salpêtrière par le Dr Déjerine qui a exprimé l'avis suivant :

« Le caporal G... présente au niveau de l'avant-bras droit, en plus de sa pseudarthrose, deux cicatrices, une externe superficielle sans signification, une interne, qui est certai-



Fig. 26. — Armand G. Radiographie de l'avant-bras, faite un mois avant l'opération.

nement adhérente au nerf médian, car la pression à ce niveau est douloureuse avec irradiation dans l'index et le petit doigt.

« J'estime donc qu'il est nécessaire de libérer le nerf médian du tissu cicatriciel par une intervention chirurgicale.

Signé : Déjerine. »

Nous avons fait l'opération le 17 août 1915 assisté par le Dr Marullaz et le Dr Georges Voronoff.

Nous avons tout d'abord procédé à la libération du nerf médian. A cet effet, nous avons pratiqué une incision au niveau de la cicatrice interne de l'avant-bras. Tout le



Fig. 27. — Armand G. Avant l'opération, on voit que la flexion du poignet et des doigts peut à peine être esquissée.

tissu cicatriciel a été excisé, de façon à libérer le nerf médian, comprimé à cet endroit par un tissu dur, ligneux.

La plaie fut alors suturée.

Nous avons ensuite procédé à la greffe.

Par une incision sur la face dorsale de l'avant-bras, au niveau de la perte de substance du cubitus, nous avons découvert cet os. Nous avons trouvé les extrémités de la fracture couvertes d'un tissu fibreux qui a été réséqué, de façon à mettre à nu le canal médullaire.

Après une hémostase très soignée, la plaie fut recouverte de compresses stérilisées et l'opération fut reportée sur le tibia du même côté.

Une incision de 12 centimètres, faite le long de la crête antérieure du tibia, découvre aussitôt l'os. Avec un ciseau et un maillet on fait deux traits transversaux qui délimitent la longueur du segment à prélever, environ 9 centimètres. Ces entailles pénètrent à 1 centimètre environ de profondeur, comprennent la crête et empiètent sur la face interne du tibia, de façon que le segment enlevé mesure 1 centimètre de largeur.

Entre ces deux traits transversaux nous avons enfoncé un ciseau bien tranchant dans



Fig. 28. — Armand G. Radiographie de la jambe gauche, cinq jours après l'opération. Les agrafes placées sur l'incision le long du tibia indiquent où le greffon fut prélevé.

l'épaisseur de l'os, suivant d'abord une ligne qui passe en dehors de la crête et une autre

Fig. 29. — Armand G. Radiographie de l'avant-bras, cinq jours après l'opération. On voit le greffon prismatique prélevé sur le tibia fixé par enchevillement dans le canal médullaire des fragments du cubitus.



Fig. 30. — Armand G. Radiographie de l'avant-bras, deux mois après l'opération. On voit le cal engainer les deux extrémités du greffon.

en dedans, de manière que ces deux entailles longitudinales se rejoignent dans la profondeur de l'os et forment un segment prismatique (fig. 28).

Le greffon détaché fut aussitôt porté dans la plaie de l'avant-bras, après que ses extrémités ont été légèrement amincies, pour leur permettre de pénétrer facilement dans le canal médullaire des extrémités de la fracture du cubitus.

Comme on le voit sur la radiographie, le greffon a pénétré sur une longueur d'environ 1 centimètre dans chacune de ces extrémités. Les muscles furent alors suturés par-dessus ainsi que la peau. Un drain a été laissé dans la partie inférieure de la plaie. On s'est occupé ensuite de fermer la plaie faite à la jambe. L'avant-bras a été placé



Fig. 31. — Armand G. Deux mois après l'opération. Les mouvements de flexion du poignet et des doigts ont fait de sensibles progrès.

dans un appareil plâtré bivalve, préparé d'avance et qui comprenait également la moitié inférieure du bras (fig. 29).

Les suites opératoires furent très simples. Les fils, aussi bien à l'avant-bras qu'à la jambe, furent enlevés au 8e jour et le malade quittait le lit. Le traumatisme que la jambe a subi n'a donc nécessité qu'une semaine de repos et depuis le malade marche sans éprouver aucune douleur ni gêne.

Une légère suppuration s'est fait jour à travers le drain, suppuration due, certainement, aux germes infectieux demeurés à l'état latent dans les parties profondes de l'ancien foyer de la fracture suppurée.

En effet, ni l'incision faite à la face interne de l'avant-bras pour libérer le nerf médian, ni l'incision faite à la jambe où fut prélevé le greffon — interventions pratiquées dans la même séance que la greffe, — n'ont donné lieu à la moindre suppuration et se sont fermées par première intention. Ces opérations concomitantes fournissent donc la meilleure preuve que l'asepsie parfaite a été observée durant l'acte opératoire et

que la suppuration, apparue uniquement dans la région de la greffe, ne peut être attribuée qu'à l'état septique du terrain, malgré la cicatrisation extérieure complète.

Actuellement, deux mois après l'opération, les mouvements du poignet et des doigts ont déjà acquis une grande étendue et de la force. Le malade se sert de sa main de plus en plus facilement (fig. 31). La dernière radiographie montre que les deux extrémités du greffon sont engainées par un cal (fig. 30).

OBSERVATION XXIV

MAUCLAIRE. — **Greffe d'un segment de péroné pour réparer une perte de substance du cubitus.** (*Société de Chirurgie de Paris*, 31 mai 1911. *In Bulletins et mémoires de la Société*, t. XXXVII, n° 22, 6 juin 1911, p. 754.)

Opéré en juin 1910. Résection de la partie osseuse malade avec la tumeur qui était bien circonscrite sans infiltration dans les parties molles voisines. Après ablation, résection de la diaphyse péronière sur une longueur semblable à la partie cubitale réséquée. On ne fait pas de suture osseuse, mais on introduit une cheville dans le canal médullaire du péroné réséqué et, en haut et en bas, on place la tige d'ivoire dans la cavité médullaire des fragments cubitaux laissés en place.

La bande d'Esmarch avait provoqué un hématome qui obligea à desserrer le plâtre, le pansement et à drainer.

Au bout de six semaines récidive néoplasique évidente *in situ* ; amputation de l'avant-bras. Six mois après récidive pulmonaire. Il s'agissait d'un sarcome à petites cellules rondes.

OBSERVATION XXV

A. HUGUIER. — **Greffe d'un segment de péroné pour réparer une perte de substance du cubitus.** (*In Paris-Chirurgical*, juin 1910, t. II, n° 6.)

Mlle Berthe A..., vingt-huit ans, lingère, vint à la consultation de l'hôpital Saint-Joseph, à la fin du mois de février 1910, pour une tumeur de l'avant-bras gauche.

Le père est mort de tuberculose, la mère est vivante.

Dans son enfance, la malade a eu la rougeole, la scarlatine et une fièvre muqueuse. Il y a cinq ans, elle a accouché à terme d'un enfant mort-né qui avait cessé de remuer dès le début du huitième mois. Pendant cette grossesse, la malade avait présenté une éruption de « boutons » sur tout le corps, avec démangeaisons, qui disparut spontanément à la fin de la grossesse. On ne lui fit aucun traitement à ce moment. Elle ne sembla pas avoir eu de chancre, mais elle est sujette aux migraines et perd ses cheveux.

La maladie actuelle a débuté en février 1909, par de la gêne des mouvements de pronation de l'avant-bras gauche et par des douleurs ou plutôt par des élancements douloureux surtout marqués la nuit. A ce moment, il n'y avait pas encore de tumeur.

Elle consulta à la Salpêtrière où l'on fit un examen radioscopique du membre. On ne lui donna aucun renseignement sur la nature de sa maladie, mais, pendant les mois de mai et juin on lui fit des piqûres de biiodure. Sous l'influence de ce traitement, les douleurs diminuèrent.

Vers le mois d'août, la malade s'aperçut pour la première fois que son avant-bras gauche était plus gros que celui du côté opposé et qu'il était nettement douloureux quand on appuyait dans la région augmentée de volume.

En octobre, un chirurgien consulté conseilla l'amputation du bras.

Au moment où je vis la malade, c'est-à-dire un an après le début de la maladie, je constatai au niveau de la moitié supérieure de l'avant-bras gauche, du côté antérieur et interne, la présence d'une tumeur qui déformait le membre et qui était recouverte d'une peau normale sous laquelle on apercevait des veines dilatées très visibles.

A la palpation on sentait que la tumeur faisait corps avec le cubitus. Elle commençait à cinq centimètres au-dessous du sommet de l'olécrâne et se terminait au milieu du corps de l'os. En arrière et en dedans, elle était nettement formée par le cubitus augmenté de volume, déformé, soufflé ; à ce niveau, en effet, elle avait une consistance

dure, osseuse ; vers le milieu, elle présentait un point au niveau duquel la pression déterminait une douleur vive et une crépitation osseuse très fine, mais non parcheminée. La plus grande partie de la tumeur était développée en avant de l'os, sur la face antérieure duquel elle faisait une saillie du volume d'un petit œuf de poule. Cette partie antérieure de la tumeur, qui se terminait un peu en dehors de l'axe médian de l'avant-bras, était assez difficile à limiter exactement, car elle était recouverte par une épaisse couche musculaire. On pouvait cependant se rendre compte qu'elle était d'une dureté élastique, rénitente et qu'elle ne présentait ni battements ni mouvements d'expansion.

Les mouvements du coude, du poignet et des doigts étaient intacts, mais la pronation était limitée et douloureuse. Il y avait diminution de la force de la main. On ne constatait aucun signe d'envahissement des nerfs qui traversent l'avant-bras ; rien en particulier dans le territoire du cubital. Il n'y avait pas de ganglions épitrochléens, ni dans l'aisselle. Aucun symptôme de généralisation, l'état général était excellent.

Des ponctions exploratrices à la seringue de Pravaz faites à plusieurs reprises en différents endroits de la tumeur ramenèrent toutes les fois du sang pur.

Les radiographies de face et de profil montraient que le cubitus était presque complètement détruit au niveau de la tumeur et que de fines aiguilles osseuses, insérées sur la portion altérée de l'os, s'avançaient en avant dans l'intérieur de cette dernière.

Bien que le diagnostic d'ostéo-sarcome fût évident, en raison des antécédents, je fis faire à la malade un traitement d'épreuve pendant vingt jours (piqûres de biiodure de mercure et iodure de potassium). Je n'obtins aucune amélioration, au contraire la tumeur augmenta même de volume pendant cette période car, en arrière, une saillie angulaire, très douloureuse au niveau de son sommet, apparut sur la crête postérieure de l'os.

La malade, à laquelle j'avais exposé la gravité de son cas, accepta très facilement l'opération conservatrice que je lui proposais, alors qu'elle avait toujours refusé l'amputation.

Elle entra le 14 mars, pavillon Pankoucke, lit n° 7, dans le service de mon maître M. le Dr Noël Hallé que je suppléais.

Opération le 17 mars 1910 avec l'aide des Drs Rigollot-Simonnot et Mesnager, en présence des Drs Le Bec et Leuret. Anesthésie à l'éther avec l'appareil d'Ombredanne.

Après avoir fait serrer une bande de caoutchouc autour du bras, je fis une longue incision verticale sur la crête du cubitus depuis le sommet de l'olécrâne jusqu'au quart inférieur de l'os. Sur cette incision, un peu au-dessous de son origine, j'en branchai une deuxième de 6 centimètres de longueur, perpendiculaire à la première, de façon à obtenir deux lambeaux cutanés que je disséquai avec leur tissu cellulaire.

J'incisai l'aponévrose verticalement en dedans de la crête du cubitus et mis à nu les fibres du cubital antérieur. De suite, je cherchai le nerf cubital dans la gouttière épitrochléo-olécranienne. Je le suivis de haut en bas. Il était fortement refoulé en avant par la tumeur mais nullement adhérent. Avec la plus grande facilité, je l'isolai dans toute l'étendue de la plaie et le réclinai en avant et en dehors. Ensuite, je découvris l'interstice intermédiaire aux fléchisseurs communs des doigts et d'un coup de sonde cannelée séparai ces deux muscles jusqu'en dehors de la tumeur.

Puis je coupai en arrière l'aponévrose immédiatement en dehors de la crête du cubitus et détachai de l'os les muscles de la loge postérieure en sectionnant leurs fibres au bistouri et cela jusqu'à ce que j'aperçoive la membrane interosseuse.

Me portant ensuite en bas, au-dessous de la tumeur, je coupai transversalement les muscles, cubital antérieur et fléchisseur commun profond des doigts, ruginai le cubitus à peu près au niveau de sa portion moyenne et le sciai avec une petite scie passe-partout. Je fis une seconde section osseuse au-dessus de la tumeur à deux travers de doigt au-dessous du sommet de l'olécrâne. Je commençai avec la scie et terminai avec le ciseau frappé.

Saisissant alors, avec un davier, le fragment osseux par son extrémité inférieure, je le tirai fortement en dedans et coupai, de bas en haut, les muscles et l'aponévrose interosseuse qui tenaient encore au niveau du bord externe.

Pendant cette manœuvre, le fragment osseux se fractura à sa partie moyenne au niveau du point où il était le plus altéré. Je dus faire une nouvelle prise avec le davier pour en achever l'extirpation. Finalement le segment réséqué du cubitus et la tumeur

qui lui adhérait en avant recouverte des muscles cubital antérieur et fléchisseur profond des doigts, étalés à sa surface, me restèrent dans la main.

Au niveau des traits de section, l'os et la moelle centrale paraissaient absolument sains. Je fis enlever la bande de caoutchouc qui enserrait le bras et fis une hémostase très soignée. A part les vaisseaux interosseux, je n'eus aucune artère importante à lier.

Après avoir tamponné lâchement la plaie avec de la gaze, je prélevai sur la moitié inférieure du corps du péroné gauche un segment osseux ayant la même longueur que celui que je venais de réséquer sur le cubitus, c'est-à-dire de 11 centimètres. Je dénudai le péroné avec le bistouri, de façon à conserver le périoste à sa surface et je fis les deux sections à la scie de Gigli. Mais au moment où je finissais le sciage, le morceau coupé du péroné soulevé par l'écarteur protégeant les chairs, fut projeté hors du champ opératoire et tomba à terre. Je fis laver immédiatement la jambe de l'autre côté et recommençai l'opération. C'est donc avec un segment du péroné droit que je réparai la perte de substance du cubitus.

Pour cela, je trouai le morceau de péroné à ses deux extrémités avec la petite mèche d'un perforateur à main ; je forai de même chacun des fragments du cubitus à quelques millimètres des surfaces de section, puis je mis en place entre ces fragments le greffon osseux et le fixai aux deux segments restants du cubitus en tordant en haut et en bas une anse de fil de bronze d'aluminium introduite préalablement dans les trous que j'avais forés.

Cela fait, je suturai au catgut les muscles et l'aponévrose en arrière de l'os réparé, puis la peau au crin sans faire de drainage. J'enveloppai ensuite le membre dans un pansement aseptique ouaté et l'immobilisai à angle droit dans une gouttière métallique.

Le lendemain soir, la température monta à 38°6 et le pouls à 112. Le surlendemain matin, j'examinai les plaies des jambes et de l'avant-bras. Elles étaient un peu gonflées, œdémateuses et légèrement rouges, particulièrement celle de la jambe droite. Je fis des pansements humides ; de plus, à l'avant-bras, qui n'avait pas été drainé, je fis sauter plusieurs points de suture et établis un large drainage avec des tubes de caoutchouc passés en anses. Il ne s'écoula par les drains que du sang et des caillots fibrineux.

La température tomba rapidement. J'enlevai les drains de l'avant-bras le sixième jour et les fils le neuvième.

La malade commença à se lever le 8 avril, et quitta l'hôpital le 21 avril.

A l'heure actuelle, l'état est le suivant :

Les mouvements spontanés du coude et du poignet sont aussi étendus que ceux du côté opposé. A noter que, malgré la section du cubital antérieur, l'adduction de la main n'est en rien modifiée.

Les mouvements spontanés de pronation et de supination sont limités ; par contre, ces mêmes mouvements provoqués sont aussi étendus qu'à l'état normal, mais déterminent de légers craquements dans la partie supéro-interne de l'avant-bras.

La malade peut fléchir, étendre, écarter et rapprocher ses doigts. Seule, la flexion active des troisièmes phalanges des quatre derniers doigts est impossible, fait qui n'a rien de surprenant puisque j'avais dû enlever avec la tumeur le corps charnu du fléchisseur commun profond. La malade peut serrer avec force une étoffe fine entre le pouce et l'index. Elle s'habille, se coiffe seule et peut faire des ouvrages délicats.

L'ablation de la moitié inférieure de la diaphyse des deux péronés ne gêne pas beaucoup la marche. Cependant la malade dit qu'elle se fatigue plus rapidement qu'autrefois et qu'elle éprouve un peu de gêne à descendre les escaliers. Cela ne l'empêche pas cependant de monter et de descendre plusieurs fois par jour les escaliers de sa maison où elle habite une chambre au sixième étage.

Lorsqu'on examine ses membres inférieurs, on ne constate aucun mouvement de latéralité dans les genoux, par contre, en saisissant de chaque côté l'astragale entre les doigts et en le portant brusquement en dehors, on sent que la mortaise est moins serrée qu'à l'état normal et que l'extrémité inférieure libre du péroné oscille légèrement autour des ligaments péronéo-tibiaux inférieurs, mais sans qu'il existe un véritable ballottement. Ce mouvement anormal disparaît dès que la malade contracte ses péroniers latéraux. Il semble, du reste, fort peu la gêner.

J'avais fait faire à mon opérée des chaussures lacées à très haute tige avec contreforts

latéraux, elle ne les porte pas la plupart du temps et préfère ses chaussures ordinaires à boutons.

En même temps que cette observation, j'ai présenté à la Société des Chirurgiens de Paris les radiographies, la pièce opératoire et le dessin que j'en avais fait après avoir scié l'os en deux et fendu une partie de la tumeur sur sa face antérieure. Sur ces figures, on peut voir que le cubitus, presque complètement détruit sur une hauteur de plusieurs centimètres, n'était plus représenté que par une très mince coque postérieure et que la tumeur, constituée par une masse irrégulière de tissu rouge foncé contenant de fines aiguilles osseuses, était séparée de la couche musculaire par une vaste cavité qui était remplie de sang.

M. Lorrain, chef de laboratoire de l'Hôpital Saint-Joseph, qui a bien voulu faire l'examen histologique, m'a remis la note suivante : « le fragment examiné donne l'aspect du sarcome à myéloplaxes. On voit un tissu formé de cellules généralement *fuso-cellulaires* avec de nombreux *myéloplaxes* disséminés. Par places, il y a de petits foyers hémorragiques et de petits placards osseux entre lesquels végètent les cellules néoplasiques ».

A la séance du 10 février 1911 de la Société des Chirurgiens de Paris (*in Paris Chirurgical*, t. III, n° 2, février 1911, p. 159-160), M. le Dr A. Huguier présenta à nouveau la malade. L'opération datait de onze mois. Il n'y avait aucune trace de récidive. La malade se servait parfaitement de son membre supérieur opéré et marchait d'une façon absolument correcte sans la moindre tendance au valgus.

Le 15 août 1912, la malade écrivait de Russie qu'elle continuait à aller très bien et à se servir sans gêne de son bras opéré (soit deux ans et quatre mois après l'opération). — Sur les dernières radiographies qu'elle a envoyées de Russie et qui datent du 30 avril 1911, on voit que la soudure qui réunit le greffon à l'épiphyse inférieure du cubitus est parfaite. Au niveau de l'extrémité supérieure du greffon, la consolidation paraît en voie de s'opérer. L'anse de fil de bronze qui réunissait transplant et épiphyse cubitale supérieure s'est rompue et l'os s'est replacé de lui-même dans la rectitude. Un pont osseux très net semble descendre du cubitus vers le fragment de péroné.

OBSERVATION XXVI

M. Viannay. — **Greffe d'un segment de péroné pour réparer la perte de substance du cubitus. — Rapport de M. Walther.** (*Société de Chirurgie de Paris*, 24 avril 1912. *In Bulletins et Mémoires de la Société*, t. XXXVIII, n° 16, 30 avril 1912, p. 580-590.)

Jeune garçon de treize ans, sans aucun antécédent personnel ni héréditaire, qui était entré à l'hôpital de Bellevue pour une petite tumeur dure, siégeant à la partie moyenne du cubitus droit, tumeur du volume d'une petite mandarine, faisant corps avec le cubitus et que l'examen radiographique montra être d'origine périostique.

M. Viannay, en présence de cette tumeur offrant les caractères d'un ostéo-sarcome périostique, se décida à faire une opération conservatrice.

L'intervention fut pratiquée le 12 novembre 1910 : une longue incision faite le long du bord postérieur du cubitus conduit sur la tumeur qui, en un point, a érodé l'aponévrose d'enveloppe et se trouve ainsi en rapport avec le tissu cellulaire sous-cutané, lequel a un aspect normal et ne présente pas trace d'infiltration.

Plus profondément la tumeur adhère à l'aponévrose d'enveloppe, aux muscles de la région et au périoste du cubitus : cependant, à mesure que l'on se rapproche d'elle, elle paraît moins adhérente à l'os qu'elle ne l'avait semblé à l'examen clinique. Mais comme elle offre partout une consistance uniformément dure, comme elle englobe les insertions musculaires et l'aponévrose d'enveloppe ; comme enfin elle offre une teinte sombre qui éveille l'idée de tumeur mélanique on se décide à l'enlever d'un seul bloc avec la diaphyse cubitale et les muscles ambiants.

On isole les faces latérales de la tumeur en taillant en pleines masses musculaires, prudemment afin de ne pas intéresser dans la profondeur les nerfs et les vaisseaux cubitaux, tout le corps musculaire du cubital postérieur se trouve ainsi compris dans la masse à enlever. On détermine alors, à bonne distance de la tumeur, les points où vont porter les sections osseuses (à 3 centimètres de la base de l'apophyse styloïde et à 5 centimètres de la base de l'olécrâne).

Au niveau de ces deux points le périoste est fendu longitudinalement, décollé et ensuite incisé circulairement de façon à conserver une manchette périostique circulaire latérale qui servira à entourer les extrémités de la greffe.

Le cubitus est sectionné en ces deux points à la scie de Gigli, puis tout le long du



Fig. 32. — Radiographie sous l'appareil plâtré.

segment diaphysaire ainsi mobilisé on sectionne le ligament interosseux qui retient encore la masse pathologique.

Sur le péroné gauche, M. Viannay prélève un greffon de 10 centimètres de longueur,



Fig. 33. — État, quatre-vingts jours après la greffe.

le segment de cubitus à remplacer ayant exactement 9 centimètres de long. Ce greffon ne comprend que la moitié de l'épaisseur du péroné qui, après section transversale à 3 centimètres au-dessus de la malléole, a été fendu en deux longitudinalement, avec un ciseau à froid sur la hauteur voulue. Les extrémités du greffon, après avoir été effilées, sont introduites dans les deux bouts du canal médullaire des segments conservés du cubitus. On rapporte sur chacune de ces extrémités la manchette périostique ménagée tout à l'heure sur chaque fragment du cubitus, et l'on suture cette manchette par quelques points au catgut au périoste du greffon et aux lambeaux du tissu musculaire qui lui sont restés adhérents. Un surjet au catgut rassemble les muscles de l'avant-bras autour

du greffon qui se trouve ainsi enfermé dans une gaine musculaire. Réunion sans drainage.

Le membre est maintenu dans un appareil plâtré.

La radiographie de l'avant-bras faite sous le plâtre, le neuvième jour après l'opération, montre que la coaptation de la greffe avec le fragment du cubitus est parfaite, tandis que l'extrémité inférieure s'est un peu déplacée du côté de l'espace interosseux. On ramène le fragment osseux en bonne position.

Le onzième jour, ablation des crins, réunion parfaite. Il existe de la mobilité anormale entre le fragment inférieur du cubitus et l'extrémité inférieure du greffon. Application d'un appareil inamovible avec compresses graduées appuyant sur l'espace interosseux pour écarter le greffon du radius.

L'appareil inamovible est laissé en place jusqu'au 10 décembre, soit vingt-huit jours



Fig. 34. — État, au bout de dix-sept mois.

après l'opération, jour où le jeune opéré est emmené par ses parents malgré l'avis formel de M. Viannay. A ce moment la mobilité diminue nettement, il y a une tendance manifeste à la soudure à l'extrémité du greffon (fig. 32). M. Viannay applique une nouvelle gouttière plâtrée avec laquelle le malade regagne sa montagne.

L'examen histologique de la tumeur enlevée (fait par M. Savy au laboratoire de la faculté de Lyon) conclut à un fibrome angiomateux.

M. Viannay revoit son opéré le 1er février 1911, soit deux mois et dix-huit jours après l'intervention, et constate un léger amaigrissement de l'avant-bras droit, amaigrissement dû autant à la perte de substance subie par les masses musculaires qu'à l'atrophie légère des muscles restants. La longueur de l'avant-bras est intégralement conservée, la consolidation des extrémités de la greffe osseuse avec les deux fragments du cubitus est cliniquement parfaite : les mouvements de pronation et de supination s'effectuent sans douleur et ont une amplitude normale. Les doigts jouissent de tous leurs mouvements de flexion et d'extension et serrent avec force.

La radiographie montre la bonne situation du greffon, la conservation de l'espace interosseux (fig. 33). A sa partie supérieure le greffon a bien conservé ses rapports avec le fragment supérieur dans lequel il était enchevillé ; son extrémité inférieure semble résorbée partiellement.

Dix-sept mois et demi après l'opération (le 23 avril 1912) résultat fonctionnel parfait. La radiographie montre au niveau de l'extrémité inférieure du greffon une solution de continuité représentée par une ligne claire indiquant la pseudarthrose. *A sa partie supé-*

rieure le greffon est franchement et complètement soudé au fragment supérieur du cubitus (fig. 34).

La radiographie du péroné montre que la réparation de la brèche qu'on lui avait faite est parfaite.

OBSERVATION XXVII

G. Tisserand (Besançon). — **Greffe d'un segment de péroné pour réparer la perte de substance du cubitus.** (*Lyon chirurgical*, t. VI, n° 2, 1er août 1911, p. 195 à 199.)

Fillette de 13 ans.

Tumeur siégeant à l'extrémité inférieure du cubitus droit ; la radiographie montrait qu'elle ne dépassait pas, du côté de l'épiphyse, le cartilage de conjugaison qui était intact.

Elle fut enlevée par résection parostale, et l'on ménagea soigneusement le cartilage. Puis un fragment du péroné droit de la malade, long de 10 centimètres, fut implanté à la place du fragment cubital réséqué et fixé par un fil d'argent. Le fragment péronier n'était recouvert de périoste que sur deux de ses faces ; le périoste de sa face interne avait été laissé en place dans le but d'assurer la régénération osseuse.

Résultat excellent ; intégrité absolue de tous les mouvements du poignet et de l'avant-bras ; reconstitution d'une colonne osseuse aux dépens du périoste, en remplacement de la portion enlevée du péroné.

RADIUS

OBSERVATION XXVIII (*Inédite*)

S. Voronoff. — **Greffe par dédoublement du radius.**

Louis R... du 2e bataillon de chasseurs à pied a été blessé le 22 octobre 1914 par une balle de fusil, entrée par la face postérieure de l'avant-bras gauche à 5 centimètres au-dessus du poignet et sortie par la face antérieure de l'avant-bras, où elle a formé une large plaie qui laissait voir les muscles déchirés et des fragments d'os. Ces fragments provenaient d'une fracture comminutive du radius ; la radiographie faite le 9 novembre 1914 montre une fracture du radius au quart inférieur.

Le fragment supérieur se portait fortement en haut laissant un espace assez grand entre lui et l'extrémité inférieure du radius.

Une nouvelle radiographie faite par M. Gallaud à l'Hôpital auxiliaire n° 197 fondation de Spoturno-Coty, où il est arrivé le 16 juillet, montre la position des fragments telle que la radiographie faite le 9 novembre l'indiquait. Mais on constatait en même temps une perte de substance osseuse entre les deux fragments de la fracture mesurant 3 centimètres (fig. 35).

A ce moment-là la plaie extérieure était complètement cicatrisée depuis 6 mois, on remarquait une cicatrice dorsale et deux cicatrices sur la face antérieure de l'avant-bras, le tiers inférieur de l'avant-bras est déformé, la main faisant angle obtus du côté du radius (fig. 36).

Le poignet présentait la flexion normale, l'extension nulle.

Le pouce flexion nulle, extension limitée, adduction presque complète, abduction très limitée.

L'index, flexion nulle, extension nulle.

Le médium, flexion 1/3, extension nulle.

L'annulaire, flexion 1/2, extension 1/3.

Petit doigt, flexion et extension normales.

Force de la main, nulle.

Pronation nulle, supination nulle.

Il a été opéré le 21 juillet 1915. Nous étions assisté par le Dr Marullaz et le Dr Georges Voronoff.

Par une incision de 12 centimètres sur la face dorsale de l'avant-bras sur le trajet du

Fig. 35. — Louis R. Radiographie de son avant-bras faite quelques jours avant l'opération.

radius, nous avons mis à nu les deux extrémités de la fracture. Elles n'étaient reliées

par aucun tractus fibreux, étant séparées par du tissu musculaire. Le bout inférieur était dévié en dedans, touchant le cubitus mais sans lui adhérer. Nous avons libéré d'abord le fragment supérieur auquel nous avons réséqué un bon centimètre de façon à mettre à nu son canal médullaire.

L'extrémité inférieure fut ensuite dégagée des adhérences qui la faisaient dévier en dedans.

Une résection d'un centimètre a découvert également le canal médullaire de cette extrémité et la distance entre les deux fragments mesuraient à ce moment-là 4 centimètres et demi.

Pour combler cet espace vide, nous avons décidé de prendre le greffon sur le segment

Fig. 36. — Louis R. Avant l'opération l'avant-bras est tordu en dehors. Le blessé doit le soutenir, le radius présentant une perte de substance qu'indique la radiographie.

supérieur du radius ; à cet effet nous avons pratiqué à l'aide du ciseau à froid et du maillet un trait transversal à 6 centimètres de l'extrémité de ce segment, et deux traits longitudinaux de façon à détacher du radius une lamelle de 6 centimètres de longueur comprenant la moitié de l'épaisseur de l'os.

On voyait donc dans le champ opératoire le bout inférieur du radius intact et le bout supérieur ouvert sur une longueur de 6 centimètres. Nous avons alors taillé en coin avec des cisailles un des bouts du greffon et nous l'avons introduit dans le canal médullaire de l'extrémité inférieure du radius, l'autre bout a été perforé à l'aide d'un perforateur à main ainsi que l'extrémité supérieure du radius. Un fil d'argent fut introduit dans les deux trous et les a reliés (un fil de soie n° 2 préalablement placé s'était rompu) (fig. 37).

Le greffon a été placé de façon que sa surface médullaire, non couverte de périoste, soit orientée vers le côté dorsal de l'avant-bras faisant suite à la même surface médullaire de l'extrémité supérieure du radius. Avant d'introduire le bout inférieur du greffon dans l'extrémité inférieure du radius, le périoste fut relevé de façon à n'introduire dans le canal médullaire que l'os nu et permettre au périoste d'envelopper la ligne d'union.



Fig. 37. — Louis R. Radiographie de son avant-bras faite sept jours après l'opération. On voit le greffon, pris sur le fragment supérieur, fixé en haut par un fil d'argent et en bas par enchevillement.

Afin d'assurer une contention très exacte au greffon, les muscles furent ramenés sur lui et suturés très serrés de façon à l'enchâsser dans une gaine très étroite.

La peau fut fermée à l'aide de quelques crins de Florence. A cause du suintement persistant, un petit drain fut laissé dans la partie inférieure de la plaie.

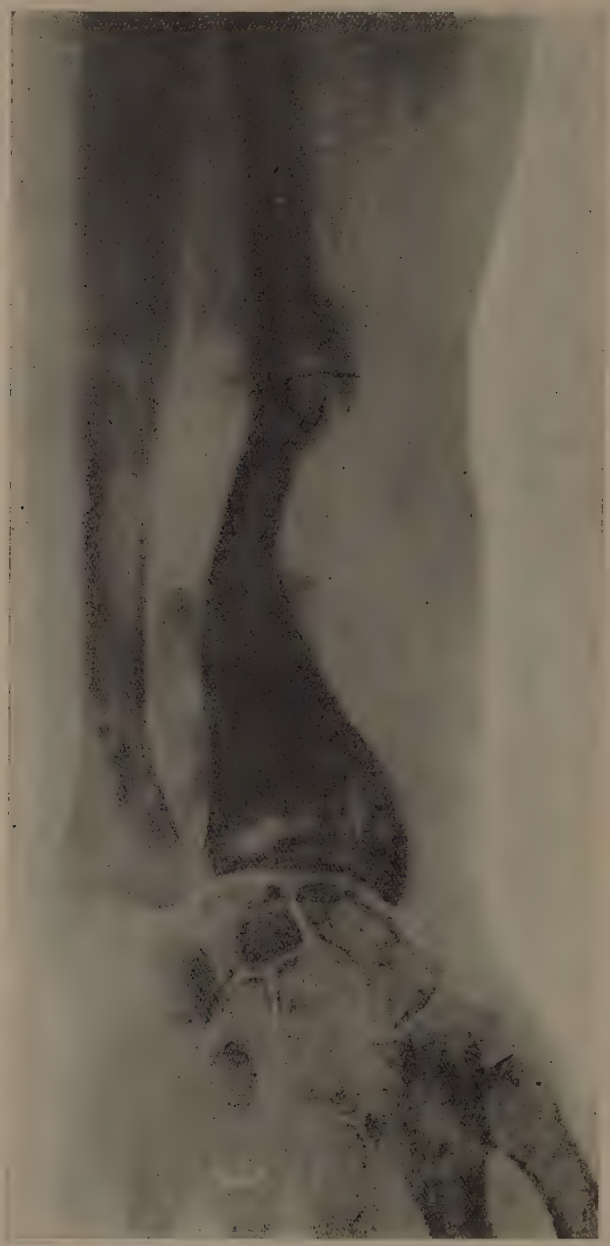

Fig. 38. — Louis R. Radiographie de l'avant-bras faite deux mois après l'opération. Le cal s'est bien formé à l'extrémité inférieure où le greffon fut fixé par enchevillement. A l'extrémité inférieure, où il était fixé avec un fil métallique on remarque une zone de raréfaction autour du fil.

Un appareil plâtré bivalve comprenant le coude, préparé d'avance, fut placé : une échancrure faite à l'endroit où portait l'opération permettait de surveiller la plaie.

Les suites opératoires furent des plus simples; le drain a été enlevé au bout de quarante-huit heures et la petite plaie n'a pas tardé à se fermer. Au bout de six semaines l'appareil fut enlevé et remplacé pendant quinze jours par deux attelles légères n'occupant que l'avant-bras.

La radiographie faite deux mois après l'opération montre le greffon bien soudé à l'extrémité inférieure qui a été introduite dans le canal médullaire. A son extrémité supérieure qui a été reliée par un fil d'argent au segment dédoublé, on remarque une petite zone de raréfaction (fig. 38).

Fig. 39. — Louis R. Deux mois et demi après l'opération. L'avant-bras est droit. Le blessé exécute avec facilité tous les mouvements.

On saisit ainsi sur le vif le processus d'ostéite raréfiante autour du corps métallique, ce qui nous a fait dire ailleurs qu'il est toujours préférable, autant qu'il est possible, d'éviter de se servir de fil métallique, comme moyen de fixation du greffon. L'enchevillement est au contraire la meilleure façon de l'obtenir.

A ce point de vue la radiographie n° 37 est très démonstrative puisque les deux moyens de fixation ont été appliqués au même greffon.

Les mouvements de l'avant-bras, du poignet et des doigts se rétablissent d'une façon surprenante. Le malade se sert de sa main de plus en plus facilement (fig. 39).

OBSERVATION XXIX

M. Jorge de Gouvéa (Chirurgien à Rio-de-Janeiro). — **Greffe d'un segment de péroné pour réparer la perte de substance du radius**. (*In La Presse Médicale*, n° 58, 17 juillet 1912, p. 607.)

G. N..., femme de vingt-cinq ans, se présente avec une tumeur un peu plus grosse qu'un œuf de poule dans l'épiphyse inférieure du radius droit; l'apparition de cette

tumeur date de deux ans et demi, et, dès cette époque, la malade éprouve des douleurs semblables à celles du rhumatisme. La palpation de la tumeur n'éveille aucune douleur, sa consistance est dure, sa forme et sa surface sont régulières : les tissus mous sont complètement libres, les mouvements du poignet se font normalement et sans occasionner aucune gêne à la malade.

Pas de glandes lymphatiques infectées, pas de syphilis.

Par l'examen complet de la malade, on ne trouve rien de particulier ; l'état général est très bon.

La radiographie montre que la tumeur est médullaire, bien limitée, n'envahit pas les tissus environnants. C'est donc un cas indiqué pour le traitement conservateur.

L'opération est faite le 17 septembre 1911 : anesthésie par le chloroforme.

Premier temps. — Incision longitudinale de 10 centimètres à la face postérieure du bras, en partant de la tête du second métacarpien. Résection de l'épiphyse inférieure du radius en sciant l'os en plein tissu sain, après avoir soigneusement disséqué les tendons musculaires ; extirpation de la tumeur avec tous les tissus adhérents, mais en protégeant les nerfs et les vaisseaux de manière à éviter toutes perturbations fonctionnelles pour l'avenir.

Après hémostase soignée de la plaie opératoire, on passe au deuxième temps de l'opération, c'est-à-dire la recherche du matériel propre à combler le vide laissé par la résection du radius.

Deuxième temps. — On se procure ce matériel à la jambe, en retirant toute la partie supérieure du péroné gauche avec une longueur de 4 centimètres en plus que la portion d'os enlevée au bras ; on a soin de ne pas traumatiser la surface articulaire et de retirer l'os avec un excès de périoste bien conservé.

La pièce ainsi obtenue est enveloppée dans une compresse sèche, stérilisée, et on suture la plaie de la jambe.

Troisième temps. — Pour adapter cette partie du péroné à sa nouvelle destination, on l'amincit en pointe, de façon à ce qu'il puisse être aisément introduit dans la cavité médullaire du radius, préalablement curettée.

Après avoir vérifié la bonne hémostase de la plaie du bras, la pointe amincie du péroné est introduite dans le radius et on fait la suture du périoste des deux os avec du catgut. Pour maintenir la surface articulaire du péroné en contact avec le carpe, on les approche avec un fil d'argent. Tout est remis en place et on fait la suture du ligament postérieur et de l'aponévrose avec du catgut. La suture de la peau est faite avec des crins de Florence. Pas de drainage. Pendant toute l'opération, cela va sans dire, l'asepsie a été la plus rigoureuse.

Après le pansement de la plaie, on immobilise le bras dans un appareil plâtré.

Suites opératoires. — Au bout de douze jours on fait une fenêtre à l'appareil, et, après avoir constaté que la plaie se cicatrisait par première intention on enlève les points de suture.

La malade commence à marcher, sans rien sentir à la jambe, dont la plaie est complètement cicatrisée.

Trente-cinq jours après l'opération, la radiographie du bras, dans l'appareil plâtré, laisse voir la vitalité parfaite de l'os greffé.

Après quarante-sept jours l'appareil est retiré.

La solidité de la greffe est complète et la malade commence à essayer des mouvements avec le poignet ; dans cet état, elle quitte l'hôpital.

Trois mois après l'intervention, la malade se présente de nouveau, se disant parfaitement bien ; les mouvements du poignet sont suffisants pour les travaux de la maison et des champs, la malade dit pouvoir se servir de la bêche.

Le fil d'argent ne la gêne en rien.

L'examen histologique de la tumeur (sarcome à myéloplaxe) a été pratiqué par M. Gaspar Vianna de l'Institut Oswaldo Cruz.

PATENT OFFICE LIBRARY

OBSERVATION XXX

STREISSLER. — **Greffe d'un segment de péroné pour réparer la perte de substance du radius.**

Jeune fille de quinze ans. Tuberculose du radius gauche datant de janvier 1909. Incisée par un médecin elle n'a pas cessé de suppurer. Tuméfaction de toute la région externe du poignet avec fistules, peau en mauvais état. Aucune mobilité du poignet. La radiographie montre des lésions radiales remontant dans la diaphyse avec épaississement périostique ; le carpe semble intact.

24 juin 1909. *Première opération.* Résection de toute l'extrémité inférieure du radius.

Le poignet paraît sain. On remplace l'os par un moulage de radius en plâtre iodoformé muni d'une âme en bois ; moulage stérilisé à 110 degrés et collodionné. Suture des parties molles.

Secondairement la prothèse se déplace et détermine une déviation de la main en dehors. La suppuration persiste.

24 juillet. *Deuxième opération.* Ablation du moulage, curettage du cubitus carié, extirpation de la première rangée du carpe également atteint.

La plaie bourgeonne et la main se met en grande flexion radiale.

25 août. *Troisième opération.* Curettage du foyer, avivement du radius.

Résection de toute l'extrémité supérieure du péroné sur 10 centimètres (désarticulation tibio-péronière supérieure). On enfonce le bout inférieur dans le radius, la tête dans le grand os. Suture des parties molles.

Fin septembre. L'épiphyse péronière est éliminée.

7 novembre. La malade s'en va malgré l'avis du médecin. La main est en légère inflexion radiale, pas de mobilité dans le poignet. Une fistule à la partie inférieure de la plaie opératoire.

OBSERVATION XXXI

DELAGENIÈRE (du Mans). — **Greffe d'une lame ostéo-périostique prise sur le tibia pour consolider une pseudarthrose du radius.** (*Soc. chir.*, 26 juin 1907.)

H..., trente-six ans, pas de syphilis ; il y a trois ans fracture de l'autre radius, bien consolidée.

Fracture du radius au tiers inférieur.

Trois mois et demi après, pas de consolidation ; pronation, supination impossible.

Opération : isolement des fragments ; ouverture du canal médullaire ; réduction facile, difficile à maintenir ; un clou à tête coupée est introduit dans les canaux médullaires ; *greffe ostéo-périostique* de 5 centimètres sur 1 centimètre, *prise sur le tibia gauche ;* de la consistance d'une feuille de carton (*très peu d'os*) ; on l'enroule autour du foyer où elle se maintient d'elle-même.

Plâtre.

Consolidation en vingt-six jours ; à la radiographie : cal en virole très net.

OBSERVATION XXXII

IMBERT et DUGAS. — **Greffe d'un segment du cubitus pour réparer la perte de substance du radius.** (*Marseille méd.*, 1er mars 1910.)

H. En juin 1908 : *fracture du radius au tiers moyen.*

Neuf jours après, réduction sanglante, une agrafe.

Un mois après, rupture du cal par mobilisation.

Quatre mois, *consolidation* (un mois après, ablation de l'agrafe).

Cinq mois, *cal ramolli,* pseudarthrose.

Opération : il manque $0^m,015$ de radius, *résection d'une longueur égale de l'extrémité*

inférieure du cubitus, qu'on intercale entre les fragments radiaux, suture au fil d'argent.

Consolidation en un mois et demi.

Quatre mois après l'opération, cal ramolli, suppuration, ablation d'un fil d'argent.

Sept mois après l'opération, *pseudarthrose nouvelle*, opération : *résection radiale*, suture à deux fils d'argent.

Consolidation en *cinq mois et demi*, après ablation successive des deux fils qui entretenaient des fistules.

OBSERVATION XXXIII

RANZI. — **Greffe d'un segment de tibia pour consolider une pseudarthrose du radius.** (*A. f. kl. chir.*, 1906. B. 80.)

H..., trente-neuf ans. *Pseudarthrose du radius gauche au tiers inférieur* après fracture suturée immédiatement deux ans avant. Cubitus consolidé.

Opération (V. 1905, Von Eiselsberg) : Incision en U. Avivement. *Greffon ostéopériostique tibial* de 4 centimètres sur 1,5 fixé par ligatures.

Appareil amovible après quatorze jours. *Consolidation* en *six semaines.*

Un an après, radio montre greffon doublé comblant la perte de substance ; mouvements limités.

OBSERVATION XXXIV

CRAMER (Cologne). — **Greffe d'un fragment de cubitus pour réparer la perte de substance du radius.** (*Centralblatt f. chir.* 1896, n° 31, *Cong. all. chir.* 1896.)

Dans deux cas de *pertes de substance étendues du radius.*

Transplantation de moitié du cubitus fendu longitudinalement dans la partie correspondante.

Guérison.

OBSERVATION XXXV

R. PICQUÉ. — **Greffe d'un segment de cubitus pour réparer la brèche du radius.** (*Soc. chir.*, 1er mai 1912.)

H... *Main bote radiale par ostéomyélite* ancienne réséquée, périoste épuisé, brèche radiale de 5 centimètres. Tendance à subluxation antérieure.

Opération : *Transplantation d'un segment de* 0m,025 *du cubitus* dans la brèche radiale. Le greffon pivote autour du ligament interosseux. Enchevillement central en haut. Suture en bas.

Soudure rapide en haut. Mobilité persiste légère en bas. Bon résultat fonctionnel ; main redressée.

L'opération est donc indiquée de préférence à toute autre : 1° dans les pertes de substance dues à une nécrose osseuse avec mort ou insuffisance du périoste régénérateur (les radiographies montrent l'arrêt de cette régénération et indiquent l'heure d'intervenir) ;

2° Parfois, après résection large d'un foyer de pseudarthrose ancienne, suite de fracture, avec atrophie grave des fragments ;

3° Ajoutons : après résection périostale d'un ostéosarcome de la diaphyse tibiale.

HUMÉRUS

OBSERVATION XXXVI

A. HUGUIER. — **Greffe d'un segment de péroné pour réparer la perte de substance de l'humérus.** (*Société des Chirurgiens de Paris*, 10 février 1911. *In Paris Chirurgical*, t. III, n° 2, février 1911, p. 153.)

B..., vingt-cinq ans. N'a jamais eu de maladie sérieuse, n'a eu ni syphilis ni blennorragie, ni symptômes de tuberculose.

La tumeur pour laquelle je l'ai opéré a débuté en février 1910 par des douleurs dans le bras gauche avec irradiations au coude. Ces douleurs étaient sourdes, continues et suffisamment intenses pour empêcher le sommeil.

Petit à petit, le bras a augmenté de volume dans sa moitié inférieure.

Le malade entra à l'hôpital Saint-Joseph, dans le service de mon maître M. le Dr Hallé, le 30 avril 1910.

A ce moment, le bras gauche était nettement déformé, fusiforme dans sa moitié inférieure. On constatait, en effet, sur le trajet de l'os une tumeur allongée, ovoïde, du volume d'un gros œuf, qui commençait à la hauteur de la partie moyenne du bras et se terminait à deux travers de doigt au-dessus des tubérosités épitrochléo-épicondyliennes. Cette tumeur, qui paraissait surtout développée en avant et soulevait le biceps, avait une consistance plutôt élastique que dure, sans crépitation parcheminée ni battements.

L'artère humérale, légèrement refoulée en dedans, ne paraissait pas envahie.

Le coude était parfaitement mobile, il n'y avait aucun signe de compression ni d'envahissement des nerfs du bras. Pas de ganglions dans l'aisselle. La radiographie de profil montrait que l'humérus était excavé sur sa face antérieure et cela, sur une hauteur de 5 centimètres et demi (17 millimètres d'épaisseur, au lieu de 22 millimètres au-dessus et au-dessous).

M. Hallé fit le diagnostic d'ostéo-sarcome et voulait désarticuler l'épaule. Sur ma prière cependant, il voulut bien me confier son malade et me permettre de lui faire une résection large avec greffe osseuse.

Opération le 7 mai 1910, avec l'aide de M. Hallé, de notre collègue Rigollot-Simonnot et du Dr Mesnager, interne du service.

Anesthésie à l'éther, avec l'appareil d'Ombrédanne. Après avoir fait appliquer une bande d'Esmarch au-dessous de la tumeur et un garrot au-dessus, je fis sur la face externe du bras une longue incision verticale commençant un peu en avant de l'épicondyle et se terminant à la pointe du deltoïde.

De suite, je cherchai le nerf radial dans l'interstice du long supinateur et du brachial antérieur, l'isolai de bas en haut dans presque toute la hauteur de la plaie en coupant les fibres du vaste externe et le réclinai en arrière.

Puis, avec le doigt, je décollai le biceps de la face antérieure du brachial antérieur soulevé par la tumeur et le réclinai en avant avec le nerf musculo-cutané.

Au-dessus de la partie supérieure de la tumeur, je séparai le paquet vasculo-nerveux de la face interne du brachial antérieur, puis passai une sonde-gouttière d'Ollier derrière et au contact de l'humérus.

Je coupai circulairement les origines du brachial antérieur et sciai l'os à un travers de doigt au-dessus de la tumeur avec une scie passe-partout, la sonde d'Ollier restant en place pour servir de point d'appui et protéger les parties molles et les vaisseaux. Je terminai la section de l'os au ciseau frappé et par inflexion. A ce moment, un éclat osseux creva la tumeur, qui était kystique, et un verre à bordeaux de liquide séreux et grisâtre s'écoula qui fut de suite épongé avec des compresses.

Saisissant ensuite le fragment inférieur avec un davier de Farabeuf, je l'attirai en dehors. Je disséquai soigneusement au bistouri, à sa partie interne, le paquet vasculo-nerveux qui était en contact et adhérait même à la tumeur.

Je poussai cette dissection en bas jusqu'à un grand travers de doigt au-dessous de la tumeur. Ce faisant, je dus couper et pincer plusieurs branches vasculaires qui se dirigeaient en dehors.

Puis, je coupai le triceps en arrière de l'os, en laissant adhérente à l'humérus la majeure partie de ce muscle ; de même en dedans, en serrant la tumeur d'assez près, afin de ménager le nerf cubital que j'apercevais. Par un second trait de scie, je sectionnai l'humérus à 2 centimètres au-dessus de l'épiphyse après avoir coupé transversalement le brachial antérieur au-dessus de la tumeur. J'emportai ainsi en bloc l'os, la tumeur et les muscles y attenant : brachial antérieur et la plus grande partie du triceps. L'examen des sections osseuses montrait qu'on était passé dans des portions absolument saines.

La cavité médullaire de chacun des deux fragments fut ensuite creusée à la curette en même temps qu'agrandie, au niveau du fragment supérieur avec une petite fraise de Doyen, de façon à pouvoir ultérieurement emboîter dans ces cavités les extrémités du fragment de péroné. Ablation du garrot, hémostase d'une dizaine de vaisseaux peu

importants dont l'humérale profonde. Tamponnement momentané de la plaie à la gaze.

Puis, sur la jambe droite, car à gauche il y avait des furoncles sur la jambe, je prélevai sur le corps du péroné un segment recouvert de périoste plus long de 4 centimètres que le morceau d'humérus réséqué (qui mesurait 3 centimètres).

Pour cela, je fis sur la face externe de la jambe une incision verticale de 17 centimètres finissant à deux grands travers de doigt au-dessus de la base de la malléole. Je détachai au bistouri les péroniers latéraux, les réclinai en avant et mis à nu la face externe du péroné. J'introduisis derrière la face postérieure de l'os la sonde-gouttière d'Ollier et traversai la membrane interosseuse à quatre travers de doigts au-dessus de la base de la malléole et sectionnai à ce niveau avec une scie de Gigli. Même manœuvre en haut de façon à isoler un segment du péroné de 13 centimètres de long qui restait encore adhérent par sa partie moyenne à la membrane interosseuse. Je le luxai de bas en haut et le détachai au bistouri de ses adhérences à la membrane et aux muscles de la loge postérieure de la jambe. Ligature de plusieurs vaisseaux en particulier au niveau de l'espace interosseux. Des sutures au catgut rapprochèrent les aponévroses de la loge postérieure et de la loge externe ; un drain n° 30 fut placé dans l'espace laissé vide par l'ablation du segment du péroné. Crins sur la peau.

Après avoir parfait l'hémostase de la plaie brachiale, je repris le greffon péronier qui avait été placé dans une compresse imbibée de sérum chaud, et à la pince gouge je taillai en pointe ses deux extrémités.

J'essayai d'introduire une de ces extrémités dans le canal médullaire du fragment supérieur de l'humérus, mais celui-ci étant trop étroit je dus le réagrandir avec une fraise moyenne. Je pus alors bien engager le greffon et l'enfoncer solidement par quelques coups de maillet.

Cela fait, le fragment de péroné semblait un peu trop long pour être engagé dans l'épiphyse humérale. Je basculai avec l'extrémité inférieure de l'humérus de façon que sa tranche de section se présentât suivant un plan très oblique en bas et en avant, et fis tirer sur le coude. Puis je fis glisser sur le plan incliné la pointe inférieure du greffon qui pénétra brusquement dans la cavité médullaire de l'épiphyse humérale comme rentre dans son cotyle une tête luxée. Quelques coups de maillet prudemment frappés sur l'olécrâne assurèrent la fixité du transplant dans les canaux centraux des deux fragments de l'humérus.

Suture au catgut du bord externe du biceps au long supinateur, et des deux lèvres de l'aponévrose brachiale. Petit drain dans la partie inférieure de la cavité résultant de la résection. Suture de la peau aux crins.

Le membre entouré d'un pansement aseptique fut immobilisé à angle droit dans une gouttière plâtrée qui avait été confectionnée l'avant-veille.

Au réveil la main et les doigts gauches étaient complètement paralysés mais la sensibilité à la piqûre était conservée. Cette paralysie due probablement à l'élongation des nerfs du bras par le transplant qui était plus long que le segment d'humérus réséqué, dura trois à quatre jours, puis la motilité se rétablit peu à peu.

Suites normales et apyrétiques.

Le plâtre fut retiré au bout de six semaines. Le nouvel humérus était parfaitement solide, mais, par mesure de précaution, je fis encore maintenir le bras pendant quinze jours dans un appareil silicaté qui permettait l'électrisation des muscles de l'avant-bras.

Deux mois après l'opération le bras fut laissé complètement libre ; le transplant était soudé à ses deux extrémités par un cal visible sur la radiographie.

Le malade se leva au vingt-cinquième jour. Trois jours après il marchait aussi facilement qu'auparavant. Jamais il n'a porté de souliers spéciaux.

Sortie de l'hôpital le 8 septembre.

Le 8 février 1911. — Je revis le malade. Je constatai alors qu'une pseudarthrose s'était constituée entre l'extrémité inférieure du transplant et l'épiphyse humérale. Celle-ci est remontée et a basculé en dedans sous l'influence de la tonicité musculaire mais la réduction dans l'axe est facile par simple pression.

Les mouvements du coude sont assez étendus et le malade, grâce à un appareil prothéthique léger, peut continuer à exercer son pénible métier de scieur de bois.

L'examen histologique fait par M. le Dr Lorrain, chef de laboratoire à l'hôpital Saint-Joseph, donne les renseignements suivants : « Sarcome kystique de l'humérus. On cons-

tate la présence d'un tissu conjonctif avec de nombreux vaisseaux. Sur une partie de la coupe ces vaisseaux à paroi mince sont gorgés de sang et il existe des placards hémorragiques. Ailleurs le tissu conjonctif prend une forme embryonnaire; cellules du *type fuso-cellulaire* formant des faisceaux entrecroisés, et au milieu d'elles, en grand nombre, on constate la présence de myéloplaxes.

« On peut voir quelques débris de tissu osseux. »

La pièce a été présentée à la Société anatomique de Paris à la séance du 7 avril 1911.

21 octobre 1912 (soit deux ans et cinq mois après l'opération).

— Etat général excellent, nulle part de traces de récidive locale ou de généralisation. A la palpation, on constate que la soudure du greffon à la partie supérieure de l'humérus restant est parfaite, l'os paraît même augmenté de volume à ce niveau. En bas la pseudarthrose a persisté. La radiographie confirme ces données : le fragment de péroné se continue par un segment conique avec l'humérus en haut et son volume a augmenté au point d'atteindre presque celui du cylindre huméral sus-jacent, sa coloration est aussi foncée que celle de l'humérus. Aucune trace de résorption. Enfin son extrémité inférieure arrondie semble s'articuler avec le fragment inférieur de l'humérus réséqué. Celui-ci présente en effet une sorte de cupule dont la concavité, à bords légèrement surélevés, représente la surface articulaire de la néarthrose. On voit nettement se dessiner dans le milieu du transplant le canal médullaire qui se continue en haut avec celui de l'humérus.

OBSERVATION XXXVII

HUGUIER. — **Greffe d'un segment de péroné pour réparer la perte de substance de l'humérus.** (*Thèse de M. Foy.*)

Mme T..., mariée, âgée de vingt-neuf ans, mère de trois enfants, entre à la maison de santé de l'hôpital Saint-Joseph, le 5 février 1912.

Antécédents héréditaires. — Mère vivante et bien portante. Le père est mort d'occlusion intestinale (volvulus). Deux frères bien portants. Une sœur bien portante aussi. Sept frères et sœurs morts de tuberculose.

Antécédents personnels. — A l'âge de dix ans la malade a eu la scarlatine dont elle a très bien guéri et qui n'a été suivie d'aucune complication.

Réglée à l'âge de seize ans, régulièrement.

Trois grossesses ont évolué normalement.

Accouchements normaux.

Depuis un an environ la malade est sujette aux migraines qui reviennent presque chaque mois.

Histoire de la maladie. — Jusqu'au 15 janvier 1911, la malade ne s'est aperçue de rien. A cette date, en voulant faire un effort de son bras gauche, elle ressentit une vive douleur au niveau de la partie moyenne de l'humérus et sur sa face antérieure.

Quelques heures après elle s'aperçut de la présence au niveau du point douloureux d'une petite saillie régulière et lisse « de la grosseur d'un œuf de pigeon », dit-elle et qui lui sembla très superficielle.

A la suite de cet accident et pendant les quatre à cinq jours qui suivirent, elle ressentit dans toute l'étendue du membre supérieur gauche des douleurs sourdes, continues, lancinantes qui l'empêchaient de dormir, sans toutefois qu'elles fussent exagérées la nuit. Puis les douleurs diminuèrent et disparurent ; seule la tumeur persista.

Cependant les douleurs réapparaissent, mais cette fois toujours nettement localisées au niveau de la tumeur, chaque fois que la malade faisait un mouvement brusque.

Ces divers accidents n'inquiétèrent pas la malade qui ne consulta pas de médecin à ce moment, se contenta de se faire elle-même du massage, et put continuer à vaquer à ses occupations, évitant seulement les mouvements brusques qui réveillaient la douleur.

Au mois d'août 1911, la malade fut amenée à consulter, parce qu'elle ne pouvait plus faire d'efforts avec son bras ; il lui était impossible de soulever un objet lourd.

Le médecin consulté lui dit qu'elle avait une exostose de l'humérus et qu'il vaudrait peut-être mieux pour elle dans la suite s'en faire faire l'ablation.

Au début du mois de décembre 1911, pendant son sommeil, la malade fit un mouve-

ment brusque qui détermina une douleur extrêmement vive, lui arrachant des cris, au niveau de la partie interne de la tumeur surtout, et dans tout le membre supérieur gauche. Il lui était impossible à ce moment d'étendre les doigts.

Une quinzaine de jours environ après cet accident, la douleur et l'impotence avaient disparu. Cependant la malade consulta et sur l'avis de son médecin accepta l'opération.

Examen. — Inspection. — On constate au niveau de la partie moyenne du bras gauche la présence d'une tumeur qui déforme le membre.

De forme ovalaire, allongée de haut en bas, elle paraît annulaire mais beaucoup plus saillante sur la partie antérieure et externe du bras.

Du volume d'une petite orange environ, elle est recouverte d'une peau normale, mais sous laquelle on aperçoit par transparence des veines dilatées. Cette dilatation veineuse s'observe presque exclusivement sur la partie interne de la tumeur.

La limite supérieure de la tumeur se trouve à 11 centimètres au-dessous de l'acromion.

La limite inférieure est à 10 centimètres au-dessus de l'épicondyle.

La tumeur elle-même mesure 9 centimètres de haut.

La circonférence du bras à la partie moyenne (la plus grosse) mesure 25 centimètres.

Au niveau de la limite supérieure de la tumeur, le bras mesure 22 centimètres de circonférence.

Palpation. — On sent que la tumeur fait corps avec l'os et qu'elle est surtout développée en avant et en dehors; elle est peu marquée en arrière.

Elle est lisse, régulière, ovalaire, allongée de haut en bas, recouverte par un manchon musculaire.

De consistance dure mais non osseuse.

On ne sent pas de crépitation.

Ni battements ni mouvements d'expansion.

La palpation ne réveille pas de douleur.

Au-dessus et au-dessous de la tumeur l'os paraît normal.

Au niveau de sa partie interne, dans l'angle formé par le biceps et le vaste interne, on sent battre nettement l'artère humérale. Au-devant et un peu au dedans de celle-ci on sent rouler sous le doigt le nerf médian.

Les mouvements du coude, du poignet et des doigts sont intacts.

Il n'y a pas de diminution de la force de la main.

Les mouvements de l'épaule sont normaux, seule la projection du bras en arrière détermine de la douleur.

Il n'y a pas de ganglions épitrochléens ni dans l'aisselle.

L'état général est bon.

Pas de signe de paralysie radiale. La sensibilité est normale dans toute l'étendue du territoire du radial.

Poumons, 0 ; cœur, 0 ; urines, 0.

Tube digestif, digestions quelquefois lentes et pénibles. Membres, quelques varices aux membres inférieurs. La radiographie montre que le tissu compact du cylindre huméral est très aminci, détruit même par places, au niveau de la tumeur, et que l'os a subi en ce point une fracture spontanée.

9 février 1912. — Le bras ayant été entouré d'un pansement fictif on prépare l'appareil plâtré; gouttière prenant tout le bras, l'avant-bras et les métacarpiens et immobilisant le membre à angle droit. Cet appareil est laissé en place un jour et retiré le 10 février 1912. On le renfonce alors sur sa face externe, au niveau du coude et sur les attelles de l'épaule au moyen de lanières de tarlatane silicatée. On vernit l'intérieur du plâtre au niveau du coude au moyen de paraffine liquide.

13 février 1912. — *Opération :* M. Huguier; aides MM. Rigollot et Fay.

Anesthésie à l'éther avec l'appareil d'Ombrédanne, M. Madeleine.

Etaient présents : MM. les Drs Braunberger, Josan, Goào Gonçalves Martins.

Après avoir enroulé une bande d'Esmarch sur l'avant-bras et l'avoir fait remonter jusqu'à deux travers de doigt au-dessus du pli du coude, on applique un garrot à la partie la plus élevée du bras, puis on enlève la bande d'Esmarch. Asepsie du champ opératoire à la teinture d'iode.

On fait alors sur la face externe du bras une longue incision verticale commençant un

peu en avant de l'épicondyle et se terminant à 5 centimètres environ au-dessous de l'acromion.

On découvre le brachial antérieur très soulevé par la tumeur. Se portant en dehors et en arrière on cherche le bord du long supinateur. On ouvre l'interstice séparant les deux muscles et on trouve le nerf radial accompagné de vaisseaux volumineux, veines surtout dilatées.

Se portant sur le côté interne du biceps décollé et soulevé on met à nu l'artère humérale et le nerf médian intacts.

Le biceps et le paquet vasculo-nerveux sont rejetés en dedans et en arrière.

L'humérus auquel reste attaché le brachial antérieur est ainsi mis à nu et pour ainsi dire extériorisé dans la plus grande partie de son étendue.

Alors, à 3 centimètres au-dessus de la limite supérieure de la tumeur, on fait une section circulaire des fibres musculaires restées adhérentes à l'os. Puis incision circulaire du périoste et dénudation de l'os à la rugine au-dessus de la ligne d'incision.

On met alors en place la sonde-gouttière d'Ollier que l'on passe derrière et au contact de l'humérus et on sectionne l'os à la scie à main passe-partout. La section est terminée au ciseau frappé.

Le fragment inférieur de l'os est alors soulevé, basculé en avant et en dehors et, à mesure qu'on le soulève ainsi on sectionne à travers les fibres musculaires du triceps qui le retiennent encore. Puis à 4 centimètres et demi au-dessous de la limite inférieure de la tumeur, incision circulaire des fibres du brachial antérieur et du périoste, dénudation de l'os à la rugine et section.

On enlève ainsi en bloc l'os, la tumeur et le brachial antérieur y attenant.

On tamponne momentanément la plaie avec de la gaze.

Pendant que s'opère ce dernier temps la jambe gauche de la malade a été préparée. Hémostase à la bande d'Esmarch. Asepsie du champ opératoire à la teinture d'iode.

On fait alors sur la face externe de cette jambe une incision verticale de 18 centimètres environ finissant à 5 centimètres au-dessus de la malléole externe. On détache au bistouri les péroniers latéraux, on les récline en arrière et on met à nu la face externe du péroné.

Derrière la face postérieure de l'os on fait glisser la sonde-gouttière d'Ollier qui perfore la membrane interosseuse à 5 centimètres au-dessus de la malléole externe et l'on sectionne à ce niveau avec une scie de Gigli.

La même manœuvre est pratiquée en haut de façon à isoler un segment de péroné de 16 centimètres de long muni de son périoste soigneusement conservé et engainé de quelques fibres musculaires. On sectionne alors la membrane interosseuse dans toute la hauteur du fragment prélevé, et aussi les insertions des muscles de la loge postérieure de la jambe.

Le fragment détaché est soigneusement enveloppé dans des compresses de gaze imbibées de sérum tiède.

Le garrot est défait, on procède à la ligature de deux ou trois vaisseaux. Des sutures au catgut rapprochent les aponévroses de la loge postérieure et de la loge externe de la jambe, un drain n° 30 est placé dans l'espace laissé vide par l'ablation du segment de péroné. La peau est suturée aux crins de Florence et le membre recouvert provisoirement de quelques compresses stérilisées.

On revient alors au bras, et après avoir fait enlever le garrot on complète avec soin l'hémostase de la plaie (2 ou 3 vaisseaux qui donnaient en jet et quelques veines).

Le greffon débarrassé de la compresse de sérum à ses extrémités est taillé en pointe à ses deux bouts, au moyen de la pince gouge. Une de ses extrémités est alors introduite dans le canal médullaire du fragment supérieur de l'humérus légèrement agrandi avec la fraise de Doyen et on l'enfonce solidement par quelques coups de maillet frappés sur son extrémité inférieure.

Cela fait, le segment de péroné était encore un peu trop long pour être engagé dans l'épiphyse humérale inférieure. Avec quelques coups de pince gouge on en rogne 1 centimètre.

L'extrémité inférieure de l'humérus est alors basculée de façon que sa tranche de section se présente suivant un plan très oblique en bas et en avant. En même temps on attire en bas fortement le coude. Il suffit alors de faire glisser sur le plan incliné la

pointe inférieure du greffon pour le voir pénétrer brusquement dans la cavité médullaire de l'épiphyse humérale.

Il y rentra d'autant plus facilement que l'extrémité la plus épaisse du greffon avait naturellemeut été introduite dans l'épiphyse humérale supérieure plus large. Pendant cette manœuvre, le nerf radial se trouva coincé un instant entre le greffon et le fragment inférieur de l'humérus. Quelques coups de maillet frappés avec prudence sur l'olécrâne assurèrent la fixité du transplant dans les canaux centraux des deux fragments de l'humérus.

Le greffon ainsi mis en place on suture au catgut le bord externe du biceps au long supinateur; puis les deux lèvres de l'aponévrose brachiale. Un drain est placé dans la partie inférieure de la cavité résultant de la résection et la peau est suturée aux crins.

Le membre supérieur entouré d'un pansement aseptique est immobilisé à angle droit dans la gouttière plâtrée préparée à l'avance. Le membre inférieur est entouré d'un simple pansement aseptique.

Durée de l'opération : une heure.

Au réveil de la malade on constata une paralysie radiale complète. Les mouvements de flexion des doigts de la main gauche étaient intacts, tandis que les mouvements d'extension étaient impossibles. La sensibilité à la piqûre était conservée.

Le 15 février. — La malade commence à esquisser les mouvements d'extension des doigts.

Le 16 février. — Les drains de la jambe et du bras sont retirés.

Le 28 février. — Lever.

Le 25 mars. — Le plâtre est enlevé, on retire les crins. En haut, consolidation parfaite; en bas pseudarthrose.

Les mouvements de flexion, extension, rotation sont difficiles et peu étendus.

On commence immédiatement le massage et la mobilisation et quelques jours plus tard un traitement électrique approprié.

En juin 1912. — M. le Dr Huguier présenta son opérée à la Société des Chirurgiens de Paris le 21 juin 1912. La malade a retrouvé tous les mouvements du coude, de l'avant-bras, du poignet et des doigts.

En raison de la pseudarthrose, l'opérée porte un bracelet brachial en cuir moulé qui empêche le déplacement du coude en arrière et sur les côtés.

La figure 20 représente la pièce opératoire.

L'os et la tumeur ont été sectionnés verticalement. La portion d'humérus réséqué mesure 12 centimètres.

Bien que l'os ait conservé sa forme cylindrique il présente sur une hauteur de 6 à 7 centimètres environ des altérations très marquées, caractérisées par un amincissement considérable du tissu compact; par une fracture spontanée transversale très dentelée et sans déplacement, enfin par une coloration rouge vineuse de la moelle osseuse.

Sur la face antérieure du point osseux altéré existe une tumeur ovoïde allongée de haut en bas parallèlement à la diaphyse humérale qui mesure 5 centimètres de hauteur sur 3 d'épaisseur; colorée en jaune crème, elle avait une consistance ferme et offrait un aspect homogène.

Macroscopiquement elle paraît ne pas s'infiltrer dans les muscles qui la recouvrent.

L'examen histologique pratiqué par M. le Dr Lorrain, chef de laboratoire à l'hôpital Saint-Joseph, a montré qu'il s'agissait « d'un sarcome à petites cellules rondes ».

« A la coupe on voit des travées de tissu fibreux circonscrivant du tissu conjonctif. Celui-ci est envahi par de *petites cellules rondes* très nombreuses et très irrégulièrement disséminées, disposées par places en amas au milieu desquels on peut voir quelques vaisseaux embryonnaires. Sur le pourtour de la coupe, on voit le tissu musculaire envahi par les cellules néoplasiques. Il n'y a pas de myéloplaxes.

« La moelle centrale présente le même aspect que la coupe de la tumeur. »

Le 2 juillet 1912. — La radiographie montre la consolidation parfaite en haut, *la pseudarthrose en bas.*

La paralysie radiale a complètement disparu. La malade marche avec des souliers bas, sans éprouver aucune gêne dans sa jambe privée de diaphyse péronière. D'ailleurs, à l'examen de l'articulation du cou-de-pied, on ne trouve pas de ballottement mais seulement une *très légère laxité latérale.*

Le 2 novembre 1912 la malade écrivait à M. Huguier qu'elle constatait des progrès considérables dans le fonctionnement de son membre opéré avec lequel elle pouvait depuis quelque temps jouer du piano.

OBSERVATION XXXVIII

Rovsing (Copenhague). — **Greffe d'un segment de péroné pour réparer la perte de substance de l'humérus**. (*Hospitalstidende*, t. III, n° 1, 5 janvier 1910.)

Homme de 26 ans. Ostéo-sarcome globo-cellulaire de l'extrémité supérieure de l'humérus droit.

Résection comprenant, en même temps que l'os, la tête articulaire, les attaches des muscles insérés sur la partie supérieure de l'humérus et la longue portion du biceps. L'os fut sectionné à l'union du tiers moyen et du tiers inférieur.

Rovsing préleva ensuite sur le péroné droit du malade un segment osseux comprenant la tête avec sa surface articulaire et la moitié supérieure de la diaphyse. Le transplant recouvert de son périoste et d'une couche musculaire épaisse de 1 centimètre, plus long de 3 centimètres que la portion réséquée de l'humérus, fut taillé en pointe à son extrémité inférieure et enfoncé à coup de maillet dans le canal central du fragment huméral. Sutures des restes de la capsule articulaire autour de la tête du péroné et des muscles de l'épaule et du bras à la couche musculaire qui avait été laissée adhérente sur le péroné.

Deux mois après l'intervention, l'opéré pouvait porter ses aliments à sa bouche et se peigner ; la nouvelle articulation scapulo-brachiale possédait des mouvements passifs assez étendus.

OBSERVATION XXXIX

A. Barth (Dantzig). — **Greffe d'un fragment de tibia pour réparer la perte de substance de l'humérus**. (*Archiv. für Klin. Chirurgie*. Band 86. HL. 1908.)

Jeune homme de vingt et un ans. Résection le 23 juin 1904 de 20 centimètres de la diaphyse humérale pour sarcome périostique. Greffe d'un fragment correspondant d'humérus stérilisé. Sutures osseuses au fil d'argent. Réaction fébrile au bout de huit jours, suppuration. Extraction du greffon nécrosé après sept semaines.

12 novembre 1904. Greffe après avivement des fragments d'un péroné (périosté ou non ?) prélevé sur un cadavre frais, et stérilisé par un courant de vapeur d'eau. Fixation par enclavement et suture.

Six semaines après, consolidation en haut, pseudarthrose en bas. Puis fistulisation, suppuration tenace, nécrose du transplant qu'on doit extirper le 8 juin 1905. Il ne présente d'organisation osseuse que dans une faible étendue de l'extrémité supérieure.

7 août 1905. Greffe d'un fragment tibial ostéo-périosté de 20 centimètres. Consolidation en quelques semaines en haut, en deux ans en bas. Fracture ultérieure du greffon en son milieu. Les radiographies montrent pourtant un épaississement progressif. Le malade refuse une autoplastique nouvelle.

OBSERVATION XL

Streissler (Gratz). — **Greffe d'un fragment de péroné pour réparer la perte de substance de l'humérus**. (*Bruns beitræge* Band. LXXI, Heft I. Congrès de chirurgie allemand, 1910. *Ueber die transplantation lebenden menschlichen Knochens*.)

Jeune homme de seize ans. De 1905 à 1908 fractures itératives quasi spontanées du col chirurgical de l'humérus droit.

En décembre 1908 : le malade se présente avec une tuméfaction élastique de la partie supérieure de l'humérus. Le bras est raccourci de 25 millimètres. Les mouvements actifs et passifs sont limités. La radiographie montre un épaississement avec espaces clairs et des esquilles saillantes.

19 décembre 1908. *Opération.* Incision externe. Sous le deltoïde on trouve un hématome qui limite en dehors le kyste huméral. Isolement autant que possible sous-périosté de l'humérus. La tête contient entre les fragments de la fracture spontanée un kyste à contenu gélatineux chocolat, à paroi lisse et molle. Section au-dessous de la tumeur et en dessus en dedans de la grosse tubérosité.

L'articulation est un peu ouverte en dehors. La paroi du kyste, qui s'étendait jusque sur le moignon de la tête humérale, est abrasée au ciseau. Perte de substance : 11 centimètres.

Résection de la partie supérieure du péroné sur 12 centimètres. Section supérieure contre l'articulation, au-dessus du cartilage conjugal. On enfonce ce greffon dans l'humérus.

En haut, la tête du péroné est appuyée dans la cavité creusée au ciseau dans la tête humérale.

Suture des débris périostiques et des muscles avec quelques fils en bronze d'aluminium. Bandage triangulaire de Von Acker.

Suites excellentes. Les radiographies montrent que la tête s'est mise dès le début en abduction, ce qui fait que le greffon tend à se luxer en haut et en dehors.

13 janvier. On commence une extension continue en abduction avec l'appareil de Bardenheuer jusqu'au 31.

31 janvier. Massage, électrisation, bains, mobilisation passive. Les mouvements actifs, l'abduction surtout sont très peu étendus. Le cal est très visible à la radiographie, formé autour du greffon par le périoste huméral et faisant disparaître le cartilage conjugal péronier.

L'amélioration progressive aboutit en novembre 1909 à une abduction active de 60 degrés (omoplate fixée), abduction passive et autres mouvements à peu près normaux. Le malade a repris des travaux pénibles. Le raccourcissement est de 15 millimètres. La radiographie montre une régularisation du cal qui a totalement englobé le greffon.

OBSERVATION XLI

HOFFMANN. — **Greffe d'un fragment de tibia pour consolider une pseudarthrose de l'humérus.** (*Cong. all. chir.*, 1909, in STREISSLER.)

H., trente ans. *Pseudarthrose humérus* tiers supérieur datant d'un an.
Enchevillement central avec fragment de tibia.
Consolidation en quatre semaines.
Un an après : fracture du greffon. *Récidive de la pseudarthrose.*

OBSERVATION XLII

STOUKKEY. — **Greffe d'un fragment de tibia pour consolider une pseudarthrose de l'humérus.** (*B. z. pl. chir.*, 1912. LXXX, 1.)

Vingt-six ans. *Pseudarthrose de l'humérus au tiers moyen ;* fragments épaissis.
Opération : avivement (interposition de muscles atrophiés et du nerf radial). *Enchevillement central avec fragment tibial dépériosté* de 5 centimètres.
Consolidation en cinquante-cinq jours.

OBSERVATION XLIII

STOUKKEY. — **Greffe d'un fragment de péroné pour consolider une pseudarthrose de l'humérus.** (*Idem.*)

Trente-deux ans. *Pseudarthrose de l'humérus au tiers* inférieur par coup de feu.
Deux ans après, résection ; échec.
Six ans après (1910). Opération : Avivement (néarthrose). *Enchevillement central avec segment de péroné sans périoste.* Drain trois jours.
Consolidation en quarante-cinq jours avec légère angulation.

Quatre mois après, *fracture du greffon*, par choc direct ; *consolidé* en un mois avec plâtre amovible et massage.

OBSERVATION XLIV

STREISSLER. — **Greffe d'un fragment de tibia pour consolider une pseudarthrose de l'humérus.** (*Beit. z. kl. chir.*, 1910, LXXI. I.)

H., soixante-deux ans. *Pseudarthrose de l'humérus droit au tiers supérieur*, datant de neuf mois.

Gros déplacement. 5 centimètres de chevauchement.

Opération : VII-1909. Résection. Suture au fil d'argent. Fils cassent. Insuccès.

2e opération (six semaines après) : ablation des fils. *Enchevillement central avec fragment tibial périosté.* Drain.

Dix-huit jours après, radio montre le greffon sorti du fragment supérieur. Cal au fragment inférieur. *Pas de consolidation*, malgré une injection de sang.

OBSERVATION XLV

VON BRAMANN. — **Greffe d'un fragment de tibia pour réparer une perte de substance de l'humérus.** (23e *Congrès chir. allem.* 1894.)

H., vingt-trois ans. *Pseudarthrose de l'humérus dans sa moitié supérieure* par fracture suppurée. Perte de substance de 7 centimètres.

Opération : Greffon ostéopériosté pris sur le tibia.

Fistule. Elimination d'un petit séquestre au 5e mois. *Consolidation en sept mois.* Fonction bonne.

OBSERVATION XLVI

BRENTANO. — **Greffe d'un fragment de tibia pour consolider une pseudarthrose de l'humérus.** (*Cong. all. de chir.*, 1908.)

H., vingt-cinq ans, *pseudarthrose de l'humérus gauche* après fracture compliquée, 3 tentatives d'avivement et suture sans succès.

Opération : *transplantation d'un fragment ostéopériosté tibial* de 6 centimètres, fixé par des sutures périostiques.

Suppuration au bout de cinq semaines, élimination d'un séquestre.

Erysipèle.

Six mois après : *greffe persistante mais imparfaitement soudée.*

OBSERVATION XLVII

CODIVILLA. — **Greffe d'un fragment de tibia pour réparer une perte de substance de l'humérus.** (*Cong. ital. chir.*, 1909.)

Six ans. *Perte de substance par fracture comminutive de l'humérus*, datant de deux ans.

Transplantation d'un *fragment ostéopériostique tibial* de 6 centimètres fixé par ligatures.

Consolidation complète en *quelques mois.*

OBSERVATION XLVIII

CODIVILLA. — **Greffe d'un fragment de l'omoplate pour réparer une perte de substance de l'humérus.** (*Cong. ital. chir.*, 1909.)

Perte de substance par fracture comminutive de l'humérus datant d'un an. Transplan-

tation d'un *fragment du bord externe de l'omoplate*, de 7 centimètres. Fixation par ligature.

Consolidation complète en *quelques mois.*

OBSERVATION XLIX

HASHIMOTO et SO. — **Greffe ostéo-périostique prise sur le tibia pour réparer une perte de substance de l'humérus.** (*Arch. klin. chir.*, 1908, B. 86.)

Jeune soldat, *fracture par arme à feu de l'humérus droit dans sa partie moyenne*, comminutive, suppuration abondante (octobre 1904).

Un mois après : nettoyage de la plaie, ablation d'esquilles.

Sept mois après : perte de substance de 2 centimètres, fragments pointus, atrophie musculaire, épaule et coude ankylosés.

Opération : avivement des fragments et suture au fil d'argent, *greffe ostéo-périostique de 7 centimètres sur 4* prise sur le tibia, suture périostique au catgut.

Deux mois après l'opération : mobilité diminuée, existe encore.

Six mois : la radio montre la perte de substance comblée.

Neuf mois : ablation du fil d'argent.

Dix mois et demi : consolidation complète, épaule et coude à peu près normaux, une paralysie radiale apparue un peu après la première opération diminue progressivement.

OBSERVATION L

HASHIMOTO et SO. — **Greffe ostéo-périostique prise sur le tibia pour réparer une perte de substance de l'humérus.** (*Idem.*)

Jeune soldat, en janvier 1905 ; *fracture de l'humérus gauche au tiers supérieur* par coup de feu.

Un mois après, avivement des fragments et extirpation d'esquilles.

Après cicatrisation, *perte de substance* osseuse de $0^{m},035$, stase veineuse et injection de sang sans succès.

Dix mois, opération : avivement ; suture des fragments ; *deux greffes ostéo-périostées, prises sur les deux tibias.*

Pas de consolidation complète, mais le bras plus solide ; à la radio, greffe persistante mais non hypertrophiée.

OBSERVATION LI

HASHIMOTO et SO. — **Greffe ostéo-périostique prise sur le tibia pour réparer une perte de substance de l'humérus.** (*Idem.*)

Jeune soldat, en mars 1906, *fracture de l'humérus gauche au tiers moyen* par obus, grosse suppuration.

Un mois après, débridement, ablation de quelques esquilles.

Six mois cicatrisé, pas de consolidation ; coude ankylosé.

Opération : résection sous-périostée peu étendue des fragments très grêles, suture au fil d'argent ; *greffe ostéo-périostique prise sur le tibia ;* le nerf radial enfermé dans la cicatrice est réséqué et suturé.

Trois mois plus tard, *sort non consolidé ;* la radio montre la *greffe* un peu hypertrophiée, mais *non soudée.*

OBSERVATION LII

HASHIMOTO et SO. — **Greffe ostéo-périostique prise sur le tibia pour réparer une perte de substance de l'humérus.** (*Idem.*)

Jeune soldat, en mars 1905, *fracture de l'humérus droit par shrapnell.*

Trois semaines après : débridement, extirpation de plusieurs esquilles, suppuration abondante.

Six mois et demi : *perte de substance de 3 centimètres.*

Opération : avivement des fragments et suture à la soie, *greffe ostéopériostique* de 9 centimètres sur 4, *prise sur le tibia.*

Suppuration abondante ; élimination de la soie ; *pas de consolidation ultérieure*, malgré un essai de stase veineuse.

OBSERVATION LIII

TOMITA. — **Greffe ostéo-périostique prise sur le tibia pour réparer une perte de substance de l'humérus.** (*Idem.*)

Jeune soldat, en septembre 1904 ; *fracture de l'humérus gauche entre tiers moyen et inférieur* par balle de petit calibre, pseudarthrose consécutive.

Trois injections de sang, sans succès.

Sept mois et demi après : première opération : *avivement, suture* des fragments.

Pas de consolidation.

Neuf mois : deuxième opération : excision du tissu fibreux.

Résection en escalier, *greffe ostéo-périostée* de 4 centimètres sur $0^m,015$, *prise sur le tibia*, fixée en attelle par ligature métallique.

Consolidation en *sept semaines* avec léger déplacement du fragment inférieur en avant.

OBSERVATION LIV

BARDENHEUER et FEINEN. — **Greffe d'un fragment de côte pour réparer une perte de substance de l'humérus.** (*Communiqué par le professeur Bardenheuer.*)

H., cinquante-deux ans, en janvier 1903 : *fracture du bras droit au tiers moyen* par écrasement, plâtre quatre mois, pseudarthrose, fragment mince, pointu, très mobilisable.

Atrophie musculaire, ankylose du coude à 110°, impotence.

Le 9 juin 1903 opération : incision dans le sillon bicipital, excision du tissu cicatriciel ; avivement des fragments, suture au fil d'argent ; la consolidation paraît incertaine, on décide une *greffe.*

Incision linguiforme de 12 centimètres sur 4 sur l'extrémité sternale de la 3e *côte droite*, à base axillaire, double section sous-périostique de la côte, qu'on détache avec précaution sur sa face interne, on amène le lambeau par torsion sur la résection, et on l'y fixe au catgut, extrémité sternale en bas, suture de la plaie thoracique, plâtre.

Six semaines : os soudés, plaie en grande partie cicatrisée, appareil amidonné.

Deux mois : section du pont cutané, ablation des fils d'argent, plâtre en abduction (dix jours après, petite escarre cutanée de la partie supérieure du lambeau).

Neuf mois : os très solide, cal évident à la radiographie, les forces reviennent.

Quinze mois : cal très solide, musculature au milieu du bras très atrophiée, mouvements du bras limités par une cicatrice pectoro-axillaire (abduction 70°).

A repris son travail.

OBSERVATION LV

SCHEUER. — **Greffe d'un fragment de côte pour consolider une pseudarthrose de l'humérus.** (*Centralblatt f. chir.*, 1898.)

Pseudarthrose de l'humérus déjà avivée et suturée.

Résection. *Transplantation d'un morceau de côte avec pédicule temporaire* de peau et parties molles.

Consolidation.

OBSERVATION LVI

BARDENHEUER (de Cologne). — **Greffe d'un fragment de l'omoplate pour réparer une perte de substance de l'humérus.** (*Centralblatt f. chir.* 1896, B. 31.)

F..., onze ans, *destruction de la moitié supérieure de l'humérus par ostéomyélite*, bras ballant.

(Quatre mois après la résection diaphysaire, la moitié inférieure de l'humérus s'est reformée, terminée en pointe en haut, la restauration est stationnaire depuis deux mois, quand on opère, la moitié supérieure ne s'est pas reformée.)

Opération : le 2 février : mise à nu de l'épine de l'omoplate, désinsertion du deltoïde et du trapèze, incision branchée sur le bord postérieur du deltoïde, *mobilisation au ciseau de l'épine et de l'acromion, avec le tiers supérieur de la cavité glénoïde et du col de l'omoplate.*

Les rotateurs externes sont fusionnés au niveau de l'ancienne insertion humérale, on les sépare artificiellement pour ménager une fente par laquelle on fait passer le transplant pivotant autour de l'articulation acromio-claviculaire, il passe par-dessus le nerf circonflexe qu'on a isolé et récliné en bas, *fixation de l'épine au moignon huméral* par deux fils d'argent, suture musculaire, drainage en bas, plâtre.

Consolidation complète en un mois.

Depuis fonction revenue dans de bonnes conditions, peut lever le bras jusqu'à l'angle droit, force normale.

Une autre opération à peu près identique après résection de la partie supérieure d'un humérus détruite en grande partie par la tuberculose.

OBSERVATION LVII

CODIVILLA. — **Greffe d'un fragment de l'omoplate pour réparer une perte de substance de l'humérus.** (*Cong. ital. de chir.* 1909, fig. 5 et 6.)

Fracture comminutive de l'humérus au tiers supérieur par une arme à feu.

Un an après : *perte de substance*, 8 centimètres.

Opération : *transplantation d'un morceau de* 10 centimètres *du bord externe de l'omoplate*, pédiculisé par le grand rond et une partie des muscles voisins.

En haut, fixation de la greffe par deux ligatures métalliques.

En bas, suture périostique simple.

Consolidation supérieure rapide.

L'extrémité inférieure reste immobile, en une deuxième opération on avive à ce niveau le greffon et l'humérus et on les remet en contact.

Consolidation consécutive complète, reprend son travail.

Quatre mois plus tard, après un effort violent la mobilité reparaît *en bas* légèrement, *consolidation encore incomplète* au moment de la présentation.

OBSERVATION LVIII

A. BIER. Berlin. — **Greffe d'un segment de tibia pour remplacer toute la diaphyse de l'humérus.** (*Remarques sur la régénération des os. Archiv. für Kliniche chirurgie*, tome CI, fasc. I, 9 décembre 1912, pages 91-113 avec 17 figures.)

Dans ces mémoires, Bier rapporte l'observation concernant un remplacement prothétique total de la diaphyse humérale, réséquée pour myxo-chondrosarcome, par un segment de tibia comprenant toute la moitié antérieure de cet os et long de 26 centimètres.

L'opération date actuellement de quinze ans et il suffit de jeter un regard sur les radiographies reproduites par l'auteur pour juger du résultat merveilleux qu'elle a donné.

PATENT OFFICE LIBRARY

TIBIA

OBSERVATION LIX

C.-J. Bond (Leicester). — **Greffe d'un segment de péroné pour réparer une perte de substance du tibia.** (*The British Journal of Surgery*, tome I, n° 4, avril 1914, p. 610-624 avec 23 figures.)

Garçon de dix ans. Ostéomyélite grave du tibia droit ayant nécessité, en 1907, l'ablation de la diaphyse nécrosée. Le péroné est transplanté à la place du tibia en deux temps successifs (mars et mai 1908). En raison de la rétraction des parties molles, l'extrémité inférieure du transplant péronier, exerçant une pression considérable sur l'extrémité inférieure du tibia, finit par s'enfoncer progressivement dans le tissu spongieux de l'épiphyse jusqu'à traverser entièrement celle-ci, atteindre le cartilage articulaire et même pénétrer dans l'interligne tibio-tarsien. Les diverses radiographies montrent les modifications successives du péroné transplanté qui tend progressivement à prendre l'aspect et le contour du tibia.

Fig. 40. — Résultat, quatre ans après l'opération.

Malheureusement, dans ce cas-ci, l'ostéomyélite avait également frappé la partie supérieure du tibia gauche nécrosant l'os sur une longueur de deux pouces et déterminant son incurvation à ce niveau. Pour corriger cette déformation, on dut donc, en août 1908, réséquer 1 pouce et demi du tibia et suturer les deux fragments au fil métallique dans une attitude correcte, ce qui nécessita en même temps une section sous-périostée du péroné à la même hauteur. Consolidation parfaite.

Actuellement, cet enfant marche bien, avec le seul secours d'une semelle épaisse et fait chaque jour 3 milles pour aller à l'école. L'amélioration fonctionnelle a malheureusement été retardée chez lui par une blessure du nerf tibial antérieur pendant la première intervention de transplantation osseuse. Il en est résulté une paralysie des extenseurs et des muscles antérieurs de la jambe et du pied. On fait une tentative d'anastomose du bout distal du tibial antérieur avec le bout proximal divisé du musculocutané : échec. Plus tard, on fait une transplantation du tendon du court péronier latéral qu'on détache du 5e métatarsien, qu'on fait passer en dehors du péroné et devant le cou-de-pied pour le suturer au tendon du jambier antérieur. Amélioration considérable des mouvements du pied et des orteils (fig. 40).

Au point de vue chirurgical, dit Bond, le résultat tardif de la transplantation osseuse peut être regardé comme satisfaisant. Les résultats fonctionnels sont bons. Un problème se pose, cependant : il faudrait assurer l'accroissement en longueur de l'os transplanté et prévenir le raccourcissement de la jambe qui s'est produit en effet. Dans cet arrêt d'accroissement osseux, une grande part revient à l'extension de l'ostéomyélite qui, en même temps qu'elle nécrose la diaphyse osseuse, atteint aussi le pouvoir ostéogénétique des cartilages épiphysaires.

OBSERVATION LX

Le Jemtel (Alençon). — **Greffe d'un segment emprunté au tibia pour consolider une pseudarthrose de cet os.** (*Archives médico-chirurgicales de Normandie,* tome IV, n° 9, 15 septembre 1913, p. 200 à 202.)

Chez une vieille femme de 64 ans, atteinte de fracture des deux os de la jambe, sans tendance à la consolidation après plus de 4 mois de traitement, Le Jemtel crut devoir intervenir opératoirement. Après avivement des fragments, il tailla, sur un des petits lambeaux osseux réséqués, une petite cheville qu'il entra dans la portion médullaire du fragment supérieur. En basculant les deux fragments, il arriva à faire pénétrer également la cheville dans la portion médullaire du fragment tibial inférieur, et le tibia lui parut former ainsi un bloc osseux unique et solide.

Cette cheville osseuse dépériostée joua-t-elle simplement un rôle de soutien ? A-t-elle été, au contraire, une véritable greffe ? En tout cas, la réunion eut lieu par première intention et la greffe fut tolérée de façon très satisfaisante. La consolidation fut cependant beaucoup plus lente que dans une fracture habituelle et demanda près de trois mois. A la fin d'août, la malade pouvait cependant marcher sur une jambe solide. Le Jemtel a eu de ses nouvelles depuis cette époque, et elle va tout à fait bien.

Cet exemple d'autogreffe offre cette particularité que le greffon fut pris sur l'os fracturé. Les suites observées — c'est-à-dire la parfaite tolérance de la greffe et l'absence de tout phénomène infectieux qui eût été symptomatique d'un greffon passé à l'état de séquestre — font supposer que l'os a dû se greffer et ne pas se borner au rôle d'un simple corps inerte.

OBSERVATION LXI

Barker. — **Greffe d'un segment de métatarsien pour consolider une pseudarthrose du tibia.** (*The Practitionner*, août 1912.)

H., trente-quatre ans. *Pseudarthrose douloureuse du tibia au tiers moyen.*

Vingt-six mois après fracture, octobre 1911. Opération : avivement, ouverture des canaux médullaires. *Enchevillement avec deuxième métatarsien* du même côté, avec son périoste, sans les surfaces articulaires. Drain.

Consolidation lente. Peu de nouvel os ; greffon reste grêle.

OBSERVATION LXII

Hoffmann. — **Greffe d'un segment de tibia pour consolider une pseudarthrose de cet os.** (*Cong. All. Chir.*, 1909).

H., vingt ans. *Pseudarthrose de la jambe au tiers inférieur* datant de sept mois.

Enchevillement central, fragment de tibia.

Consolidation.

OBSERVATION LXIII

Hoffmann. — **Greffe d'un fragment de tibia pour consolider une pseudarthrose de cet os.** (*Idem.*)

H., treize ans. *Pseudarthrose de la jambe au tiers inférieur.*

Enchevillement central, fragment de tibia.

Consolidation en trois semaines. Refracture sept mois après parce que plâtre trop vite enlevé.

OBSERVATION LXIV

HOFFMANN. — **Greffe d'un fragment de tibia pour consolider une pseudarthrose de cet os.** (*Idem.*)

H., trente-huit ans. *Pseudarthrose de la jambe au tiers inférieur.*
Enchevillement central, fragment tibia.
Deux mois après, *élimination du greffon nécrosé. Consolidation* en sept mois avec fistule persistante.

OBSERVATION LXV

STOUKKEY. — **Greffe de fragments de tibia et de péroné pour consolider une pseudarthrose de ces os.** (*B. Z. pl. chir.*, 1912, LXXX, 1.)

Trente-huit ans. *Pseudarthrose de la jambe au tiers moyen,* datant de trois mois et demi.
Opération : Lambeau ostéocutané à base sup. Avivement. *Enchevillement central avec frag. sans périoste* de 4 centimètres, détaché dans la taille du lambeau. Avivement et *enchevillement du péroné.* Lambeau ostéocutané rabattu. Tamponnement quarante-huit heures.
Consolidation complète, marche en quatre mois.

OBSERVATION LXVI

STOUKKEY. — **Greffe d'un fragment de tibia droit pour consolider une pseudarthrose du tibia gauche.** (*Idem.*)

Soixante-cinq ans. *Pseudarthrose du tibia gauche au tiers moyen,* pour fracture compliquée datant de quatre mois ; ankylose du genou.
Opération : 1° Résection du genou ; 2° Résection de la pseudarthrose, 4 centimètres de perte de substance. *Enchevillement central avec fragment périosté du tibia droit.* Tamponnement quarante-huit heures.
Consolidation en quarante-sept jours. Genou ankylosé. Raccourcissement de $0^{m},055$.

OBSERVATION LXVII

CHARBONNEL et PARCELIER. — **Greffe d'un fragment du tibia d'un côté pour consolider une pseudarthrose du tibia de l'autre côté.** (*Gaz. heb. des sc. méd. de Bordeaux,* 16 février 1913.)

H .. *Pseudarthrose de la jambe en bas du tiers moyen,* par fracture suppurée avec issue de séquestres, datant de trois mois. Peu de suppuration. Ankylose du genou, pied varus équin. Raccourcissement de 7 centimètres.
Opération : Curettage de la plaie. Résection en escalier. Grand fixateur de Lambotte. *Greffon ostéopériosté de 8 centimètres sur* $0^{m},015$ *pris sur l'autre tibia* fixé par ligatures sur surface d'affrontement. Greffe cutanée indienne.
Mobilisation rapide. *Consolidation en cinquante-neuf jours,* marche seul en deux mois et demi. Raccourcissement de 3 centimètres.

OBSERVATION LXVIII

COENEN. — **Greffe d'un fragment de tibia droit pour consolider une pseudarthrose du tibia gauche.** (*Archiv. f. klin. chir.*, 1907, B. 83, h. 4.)

F., cinquante et un ans, *fracture du tibia gauche au tiers supérieur,* comminutive ouverte par écrasement, nombreux séquestres enlevés.

Trois ans après (fév. 1907) pseudarthrose, raccourcissement de $0^m,035$, perte de substance tibiale de 3 centimètres, péroné intact, grosse atrophie de la jambe, marche impossible.

Opération : libération des deux fragments, transplantation d'un *fragment ostéopériosté de 8 centimètres sur 2 centimètres pris sur le tibia droit;* on le place sans fixation dans deux entailles creusées dans des fragments, plâtre.

Un mois après : pas encore de cal, jambe moins mobile, plâtre de marche.

Quatre mois : Consolidation presque complète, retourne dans son pays avec un léger plâtre.

OBSERVATION LXIX

Dardanelli (Torino). — **Greffe d'un fragment du tibia d'un côté pour consolider une pseudarthrose du tibia de l'autre côté.** (*Arch. di ortopedia*, août 1912.)

H., dix-neuf ans. *Pseudarthrose ballante de la jambe au tiers inférieur* pour fracture traumatique.

Résection et implantation de chevilles d'ivoire sans succès.

VII. 1910. Résection sous bande d'Esmarch. *Greffon ostéopériosté comprenant la crête de l'autre tibia*, 15 centimetres; enfoncé dans canal médullaire en bas. Ligature en haut à une saillie de fragment supérieur.

Cinq mois après. Consolidation. Quitte son appareil malgré conseils. Revu depuis : greffon fondu dans un tibia homogène qui semble soudé au péroné.

OBSERVATION LXX

Hashimoto et So. — **Greffe d'un fragment de tibia d'un côté pour consolider la pseudarthrose de l'autre côté.** (*Arch. Klin. Chir.*, 1908.)

Jeune soldat, en août 1904 ; *fracture de la jambe droite* par obus, suppuration.

Treize mois après : pas de consolidation, perte de substance $0^m,015$.

Opération : avivement des fragments et suture au fil d'argent ; bourrage de plaies au catgut, au milieu duquel on place *deux greffes ostéo-périostiques* de 5 centimètres sur 2 *prises sur l'autre tibia* ; suture des parties molles. Suppuration consécutive modérée. *Pas de consolidation complète ;* marche possible avec un léger appareil, deux mois après l'opération.

OBSERVATION LXXI

Heidenhain. — **Greffe d'un fragment de tibia d'un côté pour consolider une pseudarthrose de l'autre côté.** (*Cong. all. chir.*, 1908.)

Perte de substance tibiale de 10 centimètres par ostéomyélite chez un enfant.

Greffe ostéo-périostée prise sur l'autre tibia.

Consolidation et rétablissement de la fonction *malgré suppuration* et élimination d'un séquestre.

OBSERVATION LXXII

Lambotte. — **Greffe d'un fragment du tibia droit pour consolider une pseudarthrose du tibia gauche.** (*Thèse de Barbet.*)

H., huit ans, *perte de substance de 4 centimètres au milieu du tibia gauche par ostéomyélite* ancienne.

Opération : ouverture de la loge cicatricielle et avivement de la surface latérale des deux fragments, *greffe ostéo-périostique* de 9 centimètres sur $0^m,025$ *prise sur le tibia droit*, on la fixe sur les fragments par 4 vis dorées fines, sutures totales.

Cinq mois après : *consolidation complète* en bas, greffe hypertrophiée ; en haut, la

consolidation se fait quelques semaines après, à cause d'une légère suppuration à ce niveau.

OBSERVATION LXXIII

LAMBOTTE. — **Greffe d'une plaque ostéo-périostique prise sur le tibia pour consolider une pseudarthrose de cet os.** (*Idem.*)

H..., quatre ans, *pseudarthrose de la jambe au tiers moyen* (écrasement) datant de six mois, grosse perte de substance tibiale.

Opération (5 juillet 1905), *greffe par retournement de deux lambeaux périostiques* entre les fragments, prothèse métallique perdue.

Résultat médiocre.

Un an après : deuxième opération : découverte et avivement des fragments, *sur le fragment supérieur on détache à la gouge une plaque ostéopériostique* de 6 centimètres sur $0^m,015$, épaisse de 5 millimètres, on la fixe sur les deux fragments avec deux vis, sutures totales.

Guérison aseptique et *consolidation complète* en *trois semaines.*

Les vis ont été enlevées ultérieurement, la greffe persiste formant une saillie visible sous la cicatrice.

OBSERVATION LXXIV

VON MANGOLDT. — **Greffe d'un fragment pris sur le tibia gauche pour consolider une pseudarthrose du tibia droit.** (*Archiv. f. klin. chir.*, 1904, B. 74.)

H., huit ans, en novembre 1901 : *ablation d'un séquestre diaphysaire total du tibia.*

Suppuration modérée, extension continue pour empêcher le raccourcissement, la jambe s'incurve en dedans par croissance prédominante du péroné.

Sept mois après la première opération, cicatrisation complète, diaphyse reformée partiellement.

Opération : avivement des fragments après excision du tissu cicatriciel, fragments pointus, on les ligature avec un fil de bronze, contact latéral sur $0^m,015$, il reste en avant une surface dépériostée de $0^m,065$ sur $0^m,02$; *greffe ostéo-périostée de* $0^m,075$ sur $0^m,02$ *prise sur le tibia gauche.*

Au milieu elle est uniquement périostique pour pouvoir la plier et l'adapter sur les fragments.

Deux mois et demi : fistule persistante, consolidation incomplète, à la radio la greffe n'est pas en continuité avec les fragments.

Trois mois et demi : curettage de la fistule, un petit séquestre.

Sept mois : cicatrisation complète, l'os augmente.

Dix mois : consolidation à peu près complète, marche sans appareil et sans fatigue, raccourcissement 2 centimètres.

OBSERVATION LXXV

PARTSCH. — **Greffe d'un fragment du cubitus pour consolider une pseudarthrose du tibia.** (*Soc. des chir. de Breslau : Chir. Centralblatt*, 1909, p. 434.)

Pseudarthrose par *élimination du séquestre tibial.*

Greffe d'un *gros fragment périosté cubital.*

Reconstitution fonctionnelle du tibia, malgré *élimination du greffon* nécrosé.

OBSERVATION LXXVI

REBENTISCH. — **Greffe d'un fragment de tibia ponr consolider une pseudarthrose de cet os.** (*Monatsschr. f. hunfallheilk*, juillet 1903.)

F., quarante-cinq ans, *fracture ouverte de la jambe droite au tiers inférieur ;* fragment supérieur issu de 4 centimètres, réduction.

Un mois après : débridement, ablation d'une partie du fragment supérieur nécrosé.

Trois mois : pseudarthrose, aucun progrès.

Opération : curettage de la cavité ; on détache sur la partie supérieure du tibia une *greffe ostéo-périostique libre* de 5 centimètres sur 2, *comprenant la crête du tibia.*

On la fixe dans la perte de substance par sutures périostiques.

Consolidation complète en *trois mois ;* à la radio, contours de la greffe confus, jambe un peu rétrécie au niveau de la fracture, léger valgus.

Raccourcissement $0^m,005$, marche encore un peu pénible.

OBSERVATION LXXVII

Brade (de Breslau). — **Greffe d'un lambeau de périoste pris sur le tibia droit pour consolider une pseudarthrose du tibia gauche.** (*Beitr. z. klin. chir.* (*J. de chir.*, mars 1909.)

H., treize ans, *ostéomyélite ancienne tibia gauche*, évidée largement.

Fracture secondaire à la partie supérieure sans consolidation depuis un an.

Opération : avivement, suture au fil d'argent, on entoure le foyer avec un *lambeau de périoste*, sans os, pris sur la face interne du tibia droit.

Cal volumineux et solide en *deux mois.*

OBSERVATION LXXVIII

C.-J. Bond. — **Greffe d'un segment de péroné pour réparer une perte de substance du tibia.** (*The British Journal of Surgery* t. I, n° 4, avril 1914, p. 610 à 624.)

Fig. 41. — Résultat, trois ans et demi après l'opération.

Cas I. — Fillette de quatre ans. En juin 1904, ostéomyélite aiguë grave qui détruit la diaphyse tibiale droite et frappe fortement les cartilages épiphysaires, surtout le supérieur. Il se forme également dans le tiers inférieur du péroné un petit foyer de nécrose d'où l'on retire un séquestre. En mai 1905, intervention. Section du péroné juste en dessous de sa tête et de son cartilage épiphysaire qui sont laissés en place. L'extrémité sectionnée est refoulée en dedans, insérée dans la face inférieure de l'épiphyse tibiale supérieure et fixée là par un fil métallique. On éprouve quelques difficultés à placer les os suturés en bonne position à cause de la friabilité du tissu osseux et à cause de l'action des muscles qui tendent à ramener le péroné en dehors. On est obligé de réintervenir pour placer un second fil métallique.

En l'espace de deux mois, la consolidation se fait. Les radiographies prises successivement montrent que l'extrémité supérieure de la diaphyse péronière s'est élargie, prenant à peu près la forme de la portion du tibia qu'elle remplace. L'épiphyse péronière, laissée en place, a poussé une colonne osseuse qui s'est dirigée vers la diaphyse transplantée et s'est fusionnée avec elle. En raison d'un foyer de nécrose situé à la partie inférieure de l'os, ce n'est qu'en 1907 qu'on peut scier le péroné juste au-dessus de la malléole externe, le refouler en dedans et l'insérer dans l'épiphyse

tibiale inférieure. Épaississement progressif (visible sur les radiographies) de l'os transplanté et débutant aux points où il a été enfoncé dans les épiphyses. D'autre part, on voit également la modification en longueur de l'os transplanté de 1907 à aujourd'hui. Contrairement à la tête du péroné, l'extrémité inférieure, malléolaire, n'a poussé qu'un petit noyau osseux.

L'enfant a actuellement treize ans, court, joue, sans grande boiterie, grâce à un soulier surélevé. Elle mène une vie normale. Le raccourcissement du membre est d'environ 3 pouces et demi.

OBSERVATION LXXIX

C.-J. Bond. — **Greffe d'un segment de péroné pour réparer une perte de substance du tibia.** (*Idem.*)

Enfant de quatre ans. En 1903, développement d'un foyer tuberculeux dans l'épiphyse supérieure du tibia droit. Destruction partielle du cartilage diaépiphysaire. Consécutivement, une déformation considérable apparaît avec une forte inclinaison interne de la jambe au-dessous du genou, par développement du péroné.

En 1905, section du péroné en dessous de la tête. Ablation de celle-ci avec le cartilage épiphysaire. Sur l'extrémité supérieure déformée du tibia, à sa partie interne, on excise un coin osseux au niveau de la ligne diaépiphysaire. La déformation est corrigée ; on replace dans la rectitude les deux fragments tibiaux. On taille en coin la tête du péroné excisée et on l'introduit dans la perte de substance cunéiforme créée entre les deux fragments tibiaux. Par ce moyen, on place dans la partie interne de la tête du tibia, à la place du cartilage épiphysaire détruit, une portion de cartilage sain et actif, pris sur la tête du péroné. Guérison et greffe dans de bonnes conditions. Correction très satisfaisante. Actuellement la marche est presque tout à fait bonne, malgré la persistance d'un léger raccourcissement du membre et d'un peu de rotation interne du pied.

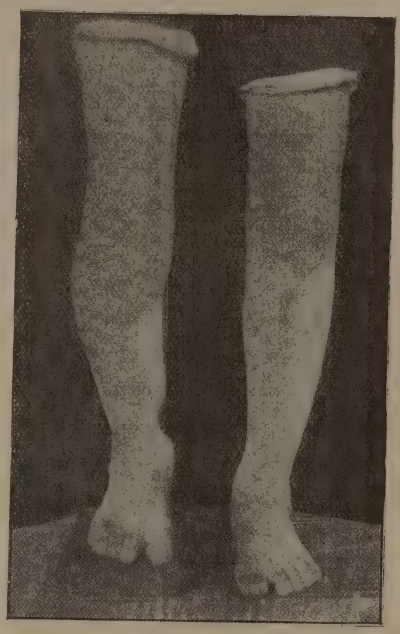

Fig. 42. — Résultat, un an après l'opération.

OBSERVATION LXXX

Tomita. — **Greffe d'un fragment de tibia gauche pour réparer une perte de substance du tibia droit.** (*Deutsche zeits. f. chir.*, 1907.)

Jeune soldat, en août 1904, *fracture tibia droit entre le tiers moyen et inférieur*, suppuration et ablation de séquestre.

Quatre mois après, cicatrisation, impotence, *perte de substance de 5 centimètres.*

Dix mois : opération : avivement des fragments, *greffe ostéo-périostée* de 7 centimètres sur 2, *prise sur le tibia gauche* implantée dans la brèche.

Consolidation complète en *trois mois*, la radio montre le fragment supérieur soudé au péroné, pas trace de cal entre le greffon et les fragments, marche avec une canne, raccourcissement 1 centimètre.

OBSERVATION LXXXI

TOMITA. — **Greffe d'un fragment pris sur le tibia pour réparer une perte de substance du même os.** (*Idem.*)

Jeune soldat, en août 1904 : *fracture du tibia droit entre le tiers moyen et inférieur* par balle de petit calibre, suppuration, élimination de nombreux séquestres.

Trois mois après, *perte de substance de 5 centimètres*, atrophie énorme.

Opération : libération des fragments, on prend sur la partie supérieure du tibia une *greffe ostéo-périostique* de 8 centimètres sur 2 comprenant la moelle, on l'implante dans les cavités médullaires des deux fragments.

Suppuration consécutive, élimination d'une petite partie du séquestre deux mois après l'opération, puis cicatrisation, plâtre de marche.

Consolidation complète en quatorze *semaines*.

Commence à marcher après vingt-trois semaines, amélioration progressive de l'ankylose du pied.

OBSERVATION LXXXII

F. GENTIL, Lisbonne. — **Greffe d'un segment de péroné pour réparer une perte de substance du tibia.** (In *Thèse de Jouvin*, 1913.)

Il s'agit d'une jeune fille de quatorze ans, présentant une tumeur encapsulée au niveau du tibia gauche. L'examen histologique montre la présence de cellules fusiformes et de nombreux myéloplaxes. On pratique, le 4 août 1906, une résection parostale de presque toute la diaphyse tibiale et on interpose entre les deux extrémités du tibia respectées et un peu évidées, un morceau du péroné du même côté, sectionné à égale longueur.

Suture osseuse. — La plaie guérit assez rapidement et le résultat anatomique et fonctionnel fut parfait. Les radiographies prises depuis ont montré, d'une part, la soudure complète de la greffe et ensuite le processus hypertrophique d'ossification qui s'est produit dans le péroné transplanté.

En 1907, pas de récidive, adaptation en épaisseur parfaite.

OBSERVATION LXXXIII

BARTH. — **Greffe d'un fragment pris sur le tibia d'un côté pour combler la perte de substance du tibia de l'autre côté.** (*Arch. für Klin. Chir.*, 1908).

Jeune fille de dix-sept ans, présentant un sarcome de l'extrémité supérieure du *tibia*. Résection. Implantation de la tête du péroné dans la fossette intercondylienne du fémur creusée à cet effet. Puis interposition entre le tibia et le condyle interne du fémur d'un fragment de *tibia* recouvert de son périoste, emprunté au tibia sain. Au bout de cinq mois, résultat parfait. Le fragment de tibia implanté est soudé au condyle fémoral et à l'extrémité supérieure du tibia malade.

OBSERVATION LXXXIV

BARTH. — **Greffe d'un fragment pris sur le tibia d'un côté pour combler la perte de substance du tibia de l'autre côté.** (*Arch. für Klin. Chir.*, 1908.)

Sarcome de la diaphyse *tibiale*. Résection. Implantation d'un fragment de *tibia* pris sur l'autre jambe. La consolidation s'est faite à l'extrémité supérieure, mais il existe une pseudarthrose à l'extrémité inférieure. Au bout de six ans, même état, pas de récidive.

Le malade s'appuie sur la jambe malade avec un appareil de marche.

OBSERVATION LXXXV

HEIDENHAIN. — **Greffe d'un fragment pris sur le tibia gauche pour réparer la perte de substance du tibia droit.** (In *Thèse de Jouvin.*)

Il s'agit d'un sarcome myélogène du tibia droit développé chez un enfant de quatre ans. Résection de presque toute la diaphyse *tibiale*. La perte de substance osseuse fut remplacée par un fragment pris sur la face interne du *tibia* gauche à la surface duquel on avait laissé le périoste. Réunion par première intention.

Sept semaines après l'intervention, l'enfant marchait sans appareil. Trois mois et demi plus tard, l'os transplanté se fractura. Enfermé en bonne position dans un appareil plâtré, il se consolida rapidement et aujourd'hui le fonctionnement du membre est parfait.

OBSERVATION LXXXVI

BRENTANO. — **Greffe d'un fragment de tibia pour réparer une perte de substance du même os.** (*Idem.*)

Jeune fille de quatorze ans, chez laquelle s'est développé un sarcome myélogène du *tibia* gauche. Les deux cinquièmes inférieurs de l'os furent réséqués, y compris la surface articulaire inférieure. Greffe d'un segment osseux de 15 centimètres pris sur la partie supérieure du *tibia opéré et détaché à la scie électrique*. Ce fragment comprenant du tissu compact, de la moelle et du tibia fut interposé entre la surface de section du tibia et l'astragale, fixé par quelques points de suture. Appareil plâtré pendant six semaines. Trois mois après l'intervention, la malade peut marcher sans appareil et sans canne.

OBSERVATION LXXXVII

GOLDMANN. — **Greffe de péroné pour réparer une perte de substance du tibia.** (*Idem.*)

Jeune homme de seize ans. En 1900, résection parostale de 30 centimètres de la diaphyse tibiale (les deux tiers supérieurs) pour sarcome périostique.

On sectionne le péroné sous la tête ; le bout épiphysaire taillé en pointe est enfoncé dans une cavité de l'épiphyse *tibiale* supérieure.

Dix semaines après, consolidation complète, le malade peut supporter tout le poids du corps sur le membre opéré. Le péroné s'hypertrophie progressivement ; *il est, six ans après, gros à peu près comme un tibia normal.* Pas de récidive. La dernière radiographie montre une incurvation légère à concavité interne du transplant.

OBSERVATION LXXXVIII

GOLDMANN. — **Greffe d'un segment de péroné pour réparer la perte de substance du tibia.** (*Idem.*)

En 1900, résection d'un sarcome périostique des deux tiers inférieurs d'un tibia. On transpose un segment du *péroné* voisin de longueur presque égale. Suture du greffon en haut et en bas.

Consolidation en cinq semaines. Les muscles s'adaptent parfaitement, au bout de cinq mois, au raccourcissement entraîné par l'opération.

Pas de récidive après six ans.

OBSERVATION LXXXIX

VON HACKER. — **Greffe d'un fragment de fémur pour réparer une perte de substance du tibia.** (*In* Streissler).

Homme, trente-deux ans. Traumatisme du genou droit deux ans avant, qui l'immobilise peu de temps. Deux mois après, le genou droit commence à enfler de sorte que

depuis deux mois, il ne peut marcher qu'avec des cannes. Il a maigri dans les derniers temps. Le genou droit est enflé surtout au niveau de l'extrémité supérieure du tibia. Dépression au-dessous du condyle interne et léger *genu varus*.

Au niveau de la tumeur, peau normale, un peu plus chaude qu'à gauche. Mouvements normaux. Epaississement des parties molles sur l'os épaissi et à la place du condyle antérieur, on sent, au lieu d'os, une tumeur élastique. La radiographie montre un ballonnement de la tête du tibia, les limites du condyle médian sont imprécises à l'exception de la partie externe du condyle latéral, la structure de l'os est détruite. La tumeur s'enfonce loin dans la moelle comme un coin transparent.

Biopsie : elle montre un fibro-sarcome.

Incision arquée. Section du ligament rotulien. Ouverture du genou après section des ligaments croisés. Libération de la tête du tibia. Section de la diaphyse à la scie de Gigli. Pour remplacer ce qui est enlevé, on coupe sur le fémur, longitudinalement et sur une longueur de 10 centimètres, les deux condyles et un peu du tissu compact, après avoir enlevé les muscles. Les deux fragments détachés du fémur sont retournés de haut en bas, accolés l'un à l'autre, fixés, en bas, au tibia, en haut, par leurs faces cartilagineuses, au fémur. Suture des parties molles.

Pendant huit jours, suites apyrétiques, puis fièvre.

Suppuration, ouverture de la plaie, ablation du transplant, lavage à l'eau oxygénée, tamponnement. Puis amputation de cuisse sans réunion de lambeaux. Suppuration, moignon conique, réamputation. Guérison.

OBSERVATION XC

MURPHY. — **Greffe d'un fragment de tibia d'un côté pour réparer la perte de substance du tibia de l'autre côté.** (In *Thèse de Jouvin*.)

Sarcome du tibia chez une enfant de treize ans.

Résection de la moitié supérieure du tibia sauf les plateaux tibiaux qui sont conservés pour fournir un point d'appui au transplant emprunté à la *crête tibiale* opposée. Fixation de la greffe par des vis. Guérison. Mais plus d'un an après, on ne permettait pas encore à la malade de marcher. La radiographie montrait la réussite de la greffe et l'augmentation de volume de l'os nouveau.

OBSERVATION XCI

JUVIN. — **Greffe d'un segment de péroné pour réparer une perte de substance du tibia.** (*Thèse* 1913.)

N..., dix-sept ans et demi, entre à l'hôpital le 10 février 1913, parce qu'il présente une tuméfaction au niveau du tiers moyen du tibia gauche.

Rien à noter comme antécédents héréditaires.

Lui-même s'est toujours très bien porté ; il se présente comme un grand et fort garçon et a travaillé jusqu'à ces derniers jours à son métier de maçon.

Début. — La douleur a été le premier symptôme qui ait attiré l'attention du malade, sur sa jambe gauche. Elle est apparue vers mai 1912, par conséquent quelques mois avant l'entrée à l'hôpital. C'était une douleur spontanée, continue, mais pas assez violente pour empêcher le malade de dormir. Elle siégeait au milieu de la jambe gauche, dans l'os. Elle était augmentée par la fatigue, calmée par le repos, mais revenait plus vive, si le malade après s'être assis se remettait à marcher.

La tuméfaction est apparue trois ou quatre mois après la douleur en septembre 1912. Elle s'est développée lentement, mais régulièrement.

Une claudication légère est apparue en novembre 1912. Le malade boite surtout quand il commence à marcher et tant que la jambe gauche n'est pas « dérouillée ».

Examen (février 1913). — Jeune homme très bien constitué, ayant toute l'apparence d'une santé parfaite.

A la jambe gauche, au tiers moyen de la face antéro-interne du tibia, on voit une

tuméfaction ovoïde, allongée verticalement, pouvant avoir le volume d'un demi-œuf coupé en long. Cette tuméfaction est dure, indolente, et fait complètement corps avec l'os.

La peau qui la recouvre est normale, mobile, mais on y voit quelques veines dilatées. En cherchant à sentir les faces antéro-externe et postérieure du tibia, à travers les muscles, on se rend compte qu'elles ne sont pas normales et que la tuméfaction porte sur tout le pourtour de l'os.

La radiographie montre que la partie moyenne du tibia est occupée par une tumeur à la fois sous-périostique et centrale. Le périoste est épaissi aux deux extrémités et complètement décoll édans la zone moyenne. La longueur totale de la région malade mesurée sur le cliché est de 13 centimètres. La partie sous-périostée de la tumeur est nettement limitée par une bande ostéo-périostique dense, de la face profonde de laquelle partent de fines épines osseuses, que montre un examen soigneux du cliché.

Du côté externe de l'ombre tibiale, c'est-à-dire du côté de l'espace interosseux, le périoste se montre également épaissi et flou. La partie centrale de la tumeur forme une tache claire au milieu de la diaphyse. Elle est séparée de la partie sous-périostée par une bande sombre qui correspond à la crête tibiale. Cette séparation n'est qu'apparente et nous verrons que la tumeur centrale communiquait largement avec les tumeurs superficielles des faces antéro-externe et postérieure.

Biopsie. — Malgré la confirmation apportée par la radiographie au diagnostic clinique, il nous a semblé qu'une biopsie était un complément d'information indispensable, en raison de l'incertitude qui pèse toujours sur un diagnostic de sarcome et de l'importance de la décision opératoire à prendre.

Nous avons donc fait la biopsie de la façon suivante :

Anesthésie lombaire. Novocaïne à 4 p. 100, 0gr,05.

Incision verticale de 4 à 5 centimètres sur la face antéro-interne du tibia, au niveau de la tuméfaction. On tombe sur une coque osseuse résistante, qu'on ne peut traverser. Un peu plus haut, la coque est très mince, comme une coquille d'œuf, et le bistouri la traverse facilement. On tombe dans une cavité occupée par un tissu très mou et très vasculaire. En un point le tissu est plus résistant et il est facile d'en découper un petit bloc avec un ténotome. La cavité est tamponnée avec une petite mèche et la peau suturée.

Examen histologique. — Le fragment prélevé peut se diviser en deux régions qui ne diffèrent que par leur richesse plus ou moins grande en fibres conjonctives adultes : l'une, traversée de larges bandes fibreuses, peut être appelée fibrosarcome, l'autre est un sarcome fuso-cellulaire avec de nombreux myéloplaxes. Les cellules allongées forment des bandes qui sont coupées perpendiculairement ou parallèlement à leur direction. Dans le second cas on voit nettement la forme en fuseau des cellules. Les myéloplaxes sont nombreux, surtout en certains points où ils se groupent.

La tumeur est infiltrée de sang et de plus très riche en vaisseaux avec ou sans paroi propre. En aucun point, il n'y a de tissu osseux.

En résumé, il s'agit d'un sarcome fuso-cellulaire avec myéloplaxes et tendance à une évolution fibreuse, ce qu'il est d'usage de considérer, à tort ou à raison, comme des indices de faible malignité.

6 mars 1913. — *Opération.* — Anesthésie à l'éther.

Pas de bande d'Esmarch, mais un aide placé au niveau du bassin se tient prêt à comprimer l'une ou l'autre fémorale, suivant les besoins.

Incision sur la face antéro-interne du tibia gauche commençant à deux doigts au-dessous de l'interligne du genou et allant jusque sur le tiers inférieur du tibia. Au niveau de la tumeur l'incision se dédouble pour circonscrire largement l'incision de la biopsie.

On ajoute en haut et en bas des débridements transversaux s'étendant sur 4 ou 5 centimètres de chaque côté et qui permettent de relever des lambeaux cutanés interne et externe.

A l'extrémité inférieure de l'incision, le tibia mis à nu est contourné au bistouri et à la rugine courbe. Cet isolement est facile à cause du calibre relativement faible et de la forme arrondie de l'os à ce niveau. Une collerette de périoste est détachée à la rugine et rabattue vers l'extrémité de l'os.

A l'extrémité supérieure, l'isolement circulaire de l'os, qui doit se faire au niveau de

sa partie renflée sous-épiphysaire est beaucoup plus difficile et n'est même pas achevée, et quelques fibres musculaires restent adhérentes en arrière.

Entre les deux extrémités, le corps de l'os est dénudé sur ses faces antéro-interne, externe, et laissé adhérent par sa face postérieure.

Le tibia est alors scié, d'abord en bas sans difficulté, puis en haut, ce qui est plus pénible, à cause de la difficulté d'écarter suffisamment la peau et les muscles. L'os est attaqué directement sur le bord antérieur, puis la jambe est tournée en dehors, de façon que la scie aille de la face antéro-interne vers le bord postéro-externe.

Le segment à enlever est alors saisi à son extrémité inférieure avec un davier de Farabœuf, soulevé, et les muscles qui s'insèrent sur la face postérieure sont désinsérés au bistouri. Au niveau de la tumeur, on constate que celle-ci est beaucoup plus saillante en arrière qu'on ne pensait. Les fibres charnues qui s'y insèrent sont coupées le plus loin possible de leur insertion. Le morceau du tibia enlevé mesure 18 centimètres de longueur. La cavité allongée qui résulte de l'ablation du tibia est absolument nette ; pas un vaisseau ne saigne. Elle est mollement tamponnée à la gaze ; la jambe gauche est recouverte d'un champ et on passe à la jambe droite.

Longue incision sur la face externe, longeant le péroné, du col de cet os à 4 ou 5 centimètres de la malléole externe. Incision de l'aponévrose jambière, désinsertion du long péronier latéral, d'abord de la cloison intermusculaire puis de la face antérieure du péroné. Section de la cloison intermusculaire et libération de la face postérieure de l'os. Le fragment de tibia enlevé est tenu par un aide au-dessus de la jambe droite, parallèlement à elle. Avec une scie de Gigli, on coupe le péroné en deux points qui paraissent laisser entre eux un segment intermédiaire plus long que le fragment du tibia enlevé. Puis le péroné est saisi avec une pince de Museux, la cloison interosseuse et les insertions de la face interne sont coupées.

L'extrémité supérieure du fragment isolé du péroné est taillée en pointe avec une pince-gouge et le greffon est mis de côté dans un champ.

Revenant alors à la jambe gauche, on creuse à la curette un trou d'un centimètre de profondeur au milieu de la large surface de section de l'épiphyse tibiale supérieure. Le greffon est couché dans le lit que lui laisse le tibia enlevé et l'extrémité taillée en pointe placée dans le trou de l'épiphyse supérieure.

On constate alors que le greffon est trop court d'environ 2 centimètres, malgré toutes les précautions prises pour le prendre plus long que le morceau de tibia à remplacer. Pour ne pas allonger trop l'opération, on décide de combler le vide ainsi produit, dans une seconde séance. La collerette de périoste qui avait été rabattue à l'extrémité inférieure du tibia devenant inutile est agrandie, détachée, appliquée à l'union du greffon et de l'épiphyse supérieure du tibia, de sorte qu'elle forme un pont périostique entre le périoste du tibia et celui du greffon. Elle n'est fixée par aucun fil.

Les muscles qui forment le lit du greffon (muscles de la loge antérieure de la jambe et triceps sural) sont réunis au-devant de lui par une suture serrée pour éviter tout espace mort. Cette suture est particulièrement soignée en haut et applique contre les os le fragment de périoste qu'on a transporté là.

Suture de la peau sans aucun drainage.

Suture de l'incision de la jambe droite. Durée : une heure.

Application immédiate d'une gouttière plâtrée.

Suites simples, réunion par première intention des deux incisions. On constate pourtant dans les jours qui suivent l'opération une paralysie incomplète du sciatique poplité externe droit.

La pièce enlevée mesure 18 centimètres. Elle est sciée en long. On constate que la tumeur centrale a dépassé les limites du tibia au niveau des trois faces de cet os, surtout sur la face antéro-interne et la face postérieure. On prélève pour l'examen histologique un fragment en un point où il n'y a plus de coque osseuse. Il montre une enveloppe fibreuse, infiltrée de cellules inflammatoires, puis, plus profondément, se transforme en sarcome fuso-cellulaire avec myéloplaxes. Un autre fragment pris au niveau de l'incision de la biopsie, montre l'union de la peau et du tissu sarcomateux. En quelques jours, celui-ci a envahi le tissu sous-cutané et est venu prendre contact avec le bord de la peau. C'est la preuve du danger que crée la biopsie quand elle n'est pas suivie d'une opération radicale.

Quelques jours après, on pratique une fenêtre à l'appareil plâtré de manière à découvrir la ligne d'incision, et jusqu'au 19 avril, date de la deuxième opération, les deux jambes sont tous les jours électrisées et exposées au grand air et au grand soleil, quand il fait beau.

15 avril. — On fait une radiographie qui montre que les os sont exactement dans la situation où on les a mis. Il n'y a naturellement aucune consolidation, cependant on devine une ombre légère qui répond au fragment de périoste placé au côté antéro-interne de la ligne d'incision entre le tibia et le greffon.

Seconde opération (19 avril). — Anesthésie lombaire. Novocaïne 0gr,06. Jambe gauche : incision d'environ 10 centimètres empiétant largement sur le greffon péronier et sur le tibia. Le greffon est trouvé à sa place bien vivant, fortement adhérent aux tissus voisins, mais nettement moins dur que quand il a été prélevé. Il a pourtant une dureté osseuse, il faut une pince gouge pour l'entamer et il présente à peu près la même résistance qu'une côte.

L'espace vide entre le greffon et le tibia est comblé par du tissu fibreux, assez hémorrhagique. Les extrémités osseuses sont avivées, le tissu fibreux partiellement réséqué et la cavité tamponnée.

Jambe droite : mise à nu de l'extrémité inférieure du péroné qui est dénudée. A l'extrémité libre, on rabat une collerette de périoste et le bout d'os dépériosté est réséqué.

A 4 centimètres du bout, on ménage encore un peu de périoste et l'os est coupé à la scie de Gigli, puis détaché de ses insertions aponévrotiques et musculaires et porté dans le lit qui lui a été ménagé dans la jambe gauche. Ce greffon est trop long. On taille le fragment déjà transplanté en biseau et le nouveau fragment trouve place à côté.

Les collerettes de périoste qu'on avait ménagées à ses extrémités sont étalées sur les lignes de réunion. Comme ces collerettes ne paraissent pas suffisantes, l'incision est prolongée sur la face antéro-interne du tibia ; on y prélève un lambeau de périoste qui est étalé sur la ligne de réunion inférieure entre le tibia et le second transplant.

Suture en un plan de la peau et du tissu fibreux sous-jacent, sans drainage. Réunion par première intention. Quatre jours après cette opération complémentaire, on fait un second plâtre qui prend tout le membre inférieur gauche et dans lequel on pratique une large fenêtre qui découvre toute la ligne d'incision. Pendant un mois, le malade ne marche pas, mais reste toute la journée dehors, la région opératoire exposée à l'air et au soleil quand il y en a.

Au bout d'un mois, il commence à marcher avec des béquilles. Quinze jours après, il se contente de deux bâtons. A ce moment, son plâtre étant cassé, on le lui enlève pour en faire un autre plus solide. En l'examinant sans plâtre, on constate que quand il soulève la jambe gauche au-dessus du lit, il ne se fait plus de flexion à l'extrémité supérieure du transplant ; on en conclut qu'il y a consolidation en ce point, ce qui sera vérifié par une radiographie ultérieure. On fait un nouveau plâtre très solide bien moulé sur les malléoles et sur les tubérosités du tibia, sans fenêtre, et le malade est renvoyé chez lui.

Il est revu le 15 août. Il a toujours son plâtre. La cuisse s'étant un peu atrophiée, le plâtre est un peu large à ce niveau et il se passe quelques mouvements de flexion et d'extension dans son genou. Il marche sans canne et sans aucune difficulté ni douleur, bien que le pied droit steppe toujours un peu. Il appuie franchement le talon sur le sol et comme, sous son pied, le plâtre s'est ramolli et aplati, c'est réellement son squelette qui supporte le poids du corps, le plâtre ne sert que de tuteur latéral.

Ce plâtre étant devenu trop large au niveau de la cuisse, on le raccourcit d'environ dix centimètres. Les mouvements de flexion et d'extension étant moins limités deviennent exagérés par suite de l'atrophie musculaire et le malade marche moins bien que l'instant d'avant. Mais il s'habitue à ces nouvelles conditions et, quelques jours après, il marche aussi bien avec son plâtre raccourci qu'avec son plâtre long. Le même jour, on fait une nouvelle radiographie.

Elle montre les deux extrémités du tibia et les greffons.

En haut, on voit que la pointe du péroné enfoncée dans une dépression creusée dans le tissu spongieux du tibia a tendance à s'effriter. Un espace vide le sépare du tissu tibial qui s'est un peu condensé autour de la cupule.

Par contre, le fragment de périoste posé sans suture contre la surface de section du tibia, de manière à réunir le périoste du tibia à celui du péroné et maintenu en place

par les muscles suturés au-devant de lui, a merveilleusement joué son rôle ; il se forme là un beau cal, qui ne fera que s'accroître encore et qui est la cause de cette consolidation à l'extrémité supérieure de la greffe, que nous avons déjà reconnue.

En bas, il y a un commencement de consolidation évident au niveau de l'interligne inférieur, on voit que les os bien en contact sont réunis par un petit cal visible sur les côtés externe et interne de l'os et qui s'est développé aux dépens des diverses collerettes du périoste rabattues sur la ligne de réunion et du petit lambeau qui y a été ajouté. Au niveau de l'interligne entre les deux greffons, les os ne sont pas en contact immédiat, il n'y a aucun début de consolidation.

Si le premier transplant avait été suffisamment long pour prendre contact par ses deux extrémités avec le tibia, l'expérience serait aujourd'hui terminée. Un fragment de péroné, long de 18 centimètres, enfermé sans sutures, sans drainage à la place d'un fragment de tibia, d'égale longueur, réséqué par sarcome, aurait vécu, se serait intimement uni aux parties molles voisines et soudé aux deux extrémités du tibia. Ce résultat étonnamment rapide aurait été obtenu grâce aux greffes périostiques, à l'héliothérapie, à l'électricité et probablement surtout au traitement ambulatoire suivi aussi précocement que possible par le malade.

Mais au lieu d'une greffe, il a fallu en faire deux, bout à bout. Entre les deux greffons, il n'y a pas eu de greffe libre de périoste et ces deux greffons ne sont pas soudés entre eux.

Le malade se trouve donc exactement dans la situation d'un fracturé, porteur d'une pseudarthrose, et comme la radiographie montre un écart assez grand entre les deux fragments, une *opération supplémentaire est décidée* et exécutée le 13 octobre 1913.

Jambe gauche. — Incision parallèle à la première, mais à 1 centimètre en dehors. On arrive sur la ligne de suture des muscles qui sont désunis. Le fragment inférieur est superficiel, solidement fixé au tibia et adhérent aux tissus voisins. Le fragment supérieur, plus profond, est aussi vivant et adhérent. Les deux extrémités sont libérées et avivées, le tissu fibreux qui est entre elles est réséqué. On constate qu'il suffit d'appuyer sur le fragment inférieur pour le maintenir au contact du supérieur ; en conséquence, on ne fait aucune suture, on tamponne la plaie et on passe à la jambe droite.

Incision de 7 à 8 centimètres sur la face antéro-interne du tibia qui est mise à nu. On circonscrit au bistouri un rectangle de périoste long de 3 centimètres et large de deux et on décolle à la rugine le périoste ainsi circonscrit.

Le lambeau est appliqué sur la ligne d'union des deux fragments, bien à plat, la face profonde contre les os. Fermeture serrée des muscles. Suture des deux plaies. La jambe gauche est immobilisée dans un appareil à attelles. Electricité.

OBSERVATION XCII

CODIVILLA. — **Greffe d'une lame osseuse prise sur le tibia sain pour consolider une pseudarthrose du tibia malade.** (*Cong. ital. chir.*, 1909.)

Grosse perte de substance du tibia par ostéomyélite, le péroné ne peut pas être employé.

Opération : *greffe ostéo-cutanée à la Reichel* prise sur l'autre tibia, interposée entre les deux bouts de la perte de substance.

Consolidation lente, plus rapide en haut qu'en bas.

Remaniement et ossification complète du greffon au bout de *deux ans*.

Pied dévié en varus.

OBSERVATION XCIII

COENEN. — **Greffe d'une lame osseuse prise sur le tibia sain pour consolider une pseudarthrose du tibia malade.** (*A. f. k. ch.*, 1907, B. 83.)

H., quinze ans, *fracture de la jambe gauche* par traumatisme dans l'enfance.

En juillet 1903, fragments chevauchants sans trace de cal (*tiers inférieur*).

Opération : libération des fragments, *suture métallique*.

Pas de consolidation, stase veineuse, frottement, sans succès.

En janvier 1904, deuxième opération : avivement du péroné, pas de cal, suppression du fil d'argent, fixation par deux tiges d'ivoire fixées au périoste.

Avivement du tibia, suppression du fil au péroné, *greffe de Reichel* prise sur l'autre tibia, lambeau de 10 centimètres comprenant la crête du tibia à pédicule longitudinal au niveau du péroné, la greffe est fixée par des sutures périostiques et cutanées, plâtre.

Section du pédicule en trois fois, six, neuf et douze jours après l'opération.

Quatre mois après, marche avec un plâtre, raccourcissement 10 centimètres.

Six mois, marche sans appareil avec une semelle haute.

OBSERVATION XCIV

Nové-Josserand. — **Greffe d'un lambeau ostéo-cutané, pris sur le tibia sain pour réparer une perte de substance du tibia malade.** (*In* Rendu et Gravier. *Lyon chirurgical*, 1911.)

H., huit ans, il y a deux ans et demi : résection *pour ostéomyélite du tibia droit*, reconstitution partielle, fragments terminés en pointe séparés par 2 centimètres, péroné hypertrophié, subluxé à son extrémité supérieure en haut et en arrière, jambe courbée en dedans, raccourcissement : 7 centimètres.

Opération : 21 février 1910 ; avivement des fragments qu'on traverse avec un fil d'argent, perte de substance 6 centimètres, on taille, *sur la face interne du tibia gauche, un lambeau ostéo-cutané long* de 10 centimètres à base externe, on le fixe sur la pseudarthrose en le traversant avec les deux fils d'argent et en suturant la peau (hanches et genoux fléchis).

14 mars : section du pont cutané ; on est obligé de réinciser la peau de la jambe droite pour adapter et suturer la greffe, on résèque une partie du transplant osseux trop volumineux, il est fixé par trois points métalliques.

13 avril : on enlève les fils, l'os est nécrosé en haut sur 2 centimètres.

18 mai : soudure à peu près complète en bas, mobilité accentuée en haut.

On résèque à ce niveau 2 centimètres d'os nécrosé ; il y a continuité de tissu entre le transplant et l'os.

20 septembre : soudure complète avec le bout inférieur, encore un peu de mobilité à l'extrémité supérieure (le plâtre ne remontait que jusqu'au genou et immobilisait insuffisamment la fracture) ; nouveau plâtre.

22 *décembre, consolidation presque complète,* les mouvements imprimés au pied entraînent le transplant et le haut du tibia, il persiste un peu d'incurvation concave en dedans. Différence de long. : 8 centimètres. Travées osseuses, aux deux bouts du greffon, se continuant dans les fragments tibiaux.

OBSERVATION XCV

Barth. — **Greffe des copeaux ostéo-périostés pris sur le tibia sain pour consolider une pseudarthrose du tibia malade.** (*Centralblatt. f. chir.* 1898.)

H., 8 ans, résection des deux tiers supérieurs de la diaphyse *tibiale gauche pour ostéomyélite.*

Un *lambeau ostéo-cutané pédiculé* pris sur l'extrémité supérieure du tibia, comble une partie de la perte de substance, restent 6 centimètres.

Deux copeaux ostéo-périostés pris sur l'*autre tibia.*

Consolidation complète en deux ans, genou mobile, raccourcissement minime.

OBSERVATION XCVI

Schlosser. — **Greffe d'un lambeau ostéo-cutané pris sur la jambe malade pour consolider une pseudarthrose du tibia.** (*B. z. kl. ch.*, 1900, XXV, 1.)

H., *pseudarthrose du tibia, au tiers supérieur.*

Opération : avivement rendu insuffisant par fragment intermédiaire isolé.

Lambeau ostéocutané pris sur la face interne du tibia, tordu à 180°, et fixé sur le fragment supérieur avivé.

Consolidation en *six semaines*. Greffe épaissie forme un pont solide.

OBSERVATION XCVII

LOTHEISSEN. — **Greffe d'un lambeau ostéo-cutané pris sur la cuisse malade pour consolider une pseudarthrose du fémur.** (*Bruns beitr.*, 1900. B., 27.)

H., dix-sept ans, *fracture dans foyer d'ostéomyélite ancienne du fémur gauche.*

En septembre 1898 : opération : ablation d'un long séquestre de la moitié inférieure du fémur ; il reste un pont large de 1 à 2 centimètres fracturé au milieu ; suture des fragments au fil d'argent après curettage ; drainage ; plâtre.

Elimination consécutive d'un gros séquestre.

Quatorze mois après : cicatrisé, mais pas consolidé.

Deuxième opération : découverte de la pseudarthrose par un lambeau à pédicule supérieur et externe, réunion osseuse directe impossible, on taille *sur le fragment supérieur un lambeau ostéo-cutané* long de 8 centimètres, à pédicule interne, qu'on descend par torsion et qu'on fixe par suture périostique dans la perte de substance ; réunion partielle ; drainage ; plâtre.

Consolidation complète en douze semaines ; peut marcher ; raccourcissement 7 centimètres ; la radio montre la greffe soudée au fragment supérieur ; en dedans d'elle, un pont osseux plus clair semble être de nouvelle formation.

OBSERVATION XCVIII

LOTHEISSEN. — **Greffe d'un lambeau ostéo-cutané pris sur la jambe malade pour consolider une pseudarthrose du tibia.** (*Idem.*)

H., quarante-trois ans, en septembre 1898, *fracture par écrasement de la jambe entre les tiers moyen et inférieur ;* pas de plaie ; extension continue ; consolidation lente à peu près complète en six mois ; enlève son silicate trop tôt.

Sept mois : revient ; mobilité ; fragment inférieur dévié en dehors ; raccourcissement $0^m,015$; pied en varus.

Friction des fragments ; stase veineuse ; injections de teinture d'iode ; plâtre de marche ; mobilité diminuée ; sort avec un plâtre et l'enlève immédiatement.

Quinze mois : revient avec une pseudarthrose.

Opération : fragments péroniers au contact ; *perte de substance tibiale de 4 centimètres*, nombreuses esquilles dans le tissu de cicatrice, on taille un *lambeau ostéo-cutané à pédicule large, au-dessous et en dedans du foyer*, on le tord de 60° et on le fixe sur la pseudarthrose par des sutures périostiques.

Quatre mois après : consolidation encore incomplète, espace clair à la radio, *marche* avec un appareil.

OBSERVATION XCIX

MUELLER et GELINSKY. — **Greffe d'un lambeau ostéo-cutané pris sur la jambe malade pour consolider une pseudarthrose du tibia.** (*B. z. kl. ch.* 1906. XLVIII, 1.)

H., dix-neuf ans, *fracture ouverte de la jambe gauche*, en spirale ; fragments réséqués, pseudarthrose avec 2 centimètres de raccourcissement.

Opération : février 1901 : avivement des fragments, *greffe ostéocutanée à pédicule latéral au niveau du fragment supérieur* tordu en bas et suturé.

Consolidation et marche en *un mois et demi.*

PATENT OFFICE LIBRARY

OBSERVATION C

MUELLER et GELINSKY. — **Greffe d'un lambeau ostéo-cutané pris sur la jambe malade pour consolider une pseudarthrose du tibia.** (*Idem.*)

H., quarante ans, *ostéomyélite datant de trente ans.*

En octobre 1904 : après une séquestrotomie, fracture de jambe ouverte, au niveau du foyer.

Suppuration, élimination du séquestre.

En janvier 1905, pas de consolidation.

Opération : *greffe ostéocutanée linguiforme prise sur le fragment inférieur* et fixée sur la perte de substance.

Nécrose du lambeau, dans les jours suivants on l'enlève.

En mars, deuxième opération : *avivement* des fragments, agrafe de Gussenbauer.

Consolidation en *dix semaines*, raccourcissement : 4 centimètres.

Fusion partielle avec les fragments du péroné.

OBSERVATION CI

SCHLOSSER. — **Greffe d'un lambeau ostéo-cutané pris sur la jambe malade pour consolider une pseudarthrose du tibia.** (*B. z. kl. ch.*, 1899. B. 25.)

Fracture du tibia, perte de 1 centimètre.

Greffe par glissement.

Consolidation.

OBSERVATION CII

STOUKKEY. — **Greffe d'un lambeau ostéo-cutané pris sur la jambe malade pour consolider une pseudarthrose du tibia.** (*B. z. kl. ch.*, 1912. LXXX, 1.)

Trente-cinq ans. *Pseudarthrose du tibia au tiers moyen* par coup de feu datant de dix-sept mois.

Opération : résection. Perte de substance de 3 centimètres. *Greffe par glissement ostéocutané* prise sur fragment supérieur. Drain.

Consolidation en quatre mois et demi. Léger raccourcissement.

OBSERVATION CIII

MUELLER et GELINSKY. — **Greffe d'un lambeau ostéo-cutané pris sur la jambe malade pour consolider une pseudarthrose du tibia.** (*B. z. kl. ch.*, 1906. XLVIII. 1.)

H., quarante-six ans, *fracture directe de la jambe droite au tiers moyen.*

Deux semaines après : pseudarthrose, gros déplacement, double fracture du péroné, raccourcissement $0^{m},025$.

Opération : excision partielle de l'interposition fibreuse, *greffe ostéocutanée par glissement.*

Consolidation complète en *un mois*, fonction excellente depuis.

OBSERVATION CIV

MUELLER et GELINSKY. — **Greffe d'un lambeau ostéo cutané pris sur la jambe malade pour consolider une pseudarthrose du tibia.** (*Idem.*)

H., quarante-trois ans, en mai 1895 ; *pseudarthrose de la jambe gauche* entre le tiers moyen et supérieur, fracture compliquée il y a sept ans, marche avec un appareil, grosse atrophie.

Opération : excision complète du tissu fibreux interposé, *greffe autoplastique* de 4 centimètres sur 2 et 5 millimètres d'épaisseur *à la Müller.*

Consolidation en *trois mois ;* marchait au bout de cinq semaines, raccourcissement de $0^m,035$, travaille depuis dix ans.

OBSERVATION CV

MUELLER et GELINSKY. — **Greffe d'un lambeau ostéo-cutané pris à la jambe malade pour consolider une pseudarthrose du tibia.** (*Idem.*)

H., quarante-six ans, il y a seize ans, *fracture compliquée de la jambe gauche ;* élimination de séquestres ; depuis pseudarthrose ; os épaissi, fistuleux ; atrophie grave ; jambe déviée en dedans.

Opération : avril 1903 : excision des parties molles interfragmentaires, *greffe à la Müller.*

Consolidation complète en *six mois,* il persiste encore un espace clair à la radio.

OBSERVATION CVI

MUELLER et GELINSKY. — **Greffe d'un lambeau ostéo-cutané pris à la jambe malade pour consolider une pseudarthrose du tibia.** (*Idem.*)

H., dix-sept ans, en avril 1904 : *fracture directe du tibia droit au tiers moyen.*

Deux mois après : pas de consolidation.

Opération : pas d'interposition, *greffe à la Müller* après avivement.

Consolidation complète en *deux mois,* fonction entièrement rétablie depuis.

OBSERVATION CVII

MUELLER et GELINSKY. — **Greffe d'un lambeau ostéo-cutané pris à la jambe malade pour consolider une pseudarthrose du tibia.** (*Idem.*)

H., quarante ans, *fracture de la jambe droite au tiers moyen.*

Six mois après : pas de consolidation, fragment atrophié.

Opération : interposition fibreuse serrée, *greffe à la Müller.*

Consolidation complète en *douze semaines.*

OBSERVATION CVIII

MUELLER et GELINSKY. — **Greffe d'un lambeau ostéo-cutané pris à la jambe malade pour consolider une pseudarthrose du tibia.** (*Idem.*)

H., trente-neuf ans, en décembre 1901 : *fracture de la jambe gauche entre tiers inférieur et moyen.*

Trois mois après : pseudarthrose, raccourcissement de $0^m,015$.

Opération : avivement des fragments, *greffe ostéocutanée à base supérieure.*

Consolidation en *six semaines,* jambe déviée un peu en arrière, depuis marche sans fatigue.

OBSERVATION CIX

MUELLER et GELINSKY. — **Greffe d'un lambeau ostéo-cutané pris à la jambe malade pour consolider une pseudarthrose du tibia.** (*Idem.*)

H., vingt-sept ans, *pseudarthrose de la jambe droite* (fracture par écrasement il y a quatre mois), raccourcissement 2 centimètres, gros déplacement.

Opération : *greffe à la Müller* après excision d'une interposition musculo-fibreuse, et avivement des fragments, l'os de la greffe s'est détaché pendant l'opération, on suture le périoste, *échec.*

Deux mois après, *deuxième opération :* interposition plus grande que la première fois, *greffe ostéocutanée prise sur le fragment supérieur.*

Consolidation complète en *deux mois et demi,* raccourcissement 4 centimètres.

OBSERVATION CX

MUELLER et GELINSKY. — **Greffe d'un lambeau ostéo-cutané pris à la jambe malade pour consolider une pseudarthrose du tibia.** (*Idem.*)

H., trente ans, *fracture par écrasement de la jambe gauche* entre le tiers inférieur et moyen, immobilisation cinq semaines, pas de consolidation.

Opération : *greffe à la Müller*, excision d'une interposition musculaire et d'une petite esquille.

Consolidation complète en *un mois*, bonne fonction depuis.

OBSERVATION CXI

MUELLER et GELINSKY. — **Greffe d'un lambeau ostéo-cutané pris à la jambe malade pour consolider une pseudarthrose du tibia.** (*Idem.*)

H., cinquante-trois ans, *fracture par écrasement de la jambe droite.*

Deux mois après : pas de consolidation.

Opération : interposition de parties molles, *greffe par glissement ostéocutané.*

Consolidation en *trente-neuf jours ;* genou ankylosé ; marche après cinq mois.

OBSERVATION CXII

MUELLER et GELINSKY. — **Greffe d'un lambeau ostéo-périostique pris sur la jambe malade pour consolider une pseudarthrose du tibia.** (*Idem.*)

H..., soixante-dix-sept ans ; en avril 1905 : *fracture directe de la jambe droite* au tiers moyen.

Trois mois après : pas de consolidation malgré injection de sang.

Opération : pas d'interposition ; *greffe par glissement ostéocutané.*

Consolidation complète en *deux mois ;* raccourcissement 1 centimètre, gros cal, marche.

OBSERVATION CXIII

CODIVILLA. — **Greffe d'un fragment pédiculé du péroné pour réparer une perte de substance du tibia.** (*Cong. ital. chir.* Rome, nov. 1909, p. 7.)

Fracture du tibia au tiers moyen datant de huit mois.

Fragment au contact, pseudarthrose.

Opération : *résection d'un fragment de péroné,* qu'on laisse pédiculé par des parties molles, *on le fixe* par des sutures périostiques *sur la face externe de la pseudarthrose tibiale.*

Consolidation progressive.

OBSERVATION CXIV

CURTILLET. — **Greffe d'un fragment pédiculé pris au tibia malade pour consolider une pseudarthrose de cet os.** (In *th. Garnier Marie-Louise,* Montpellier, 1909.)

H..., neuf ans, *fracture de la jambe au tiers moyen remontant à l'enfance,* une résection avec suture a échoué.

En juin 1908, opération : avivement des fragments, trait oblique ; pas de consolidation.

Greffe de la partie supérieure de la crête tibiale ($0^m,045$ sur 5 millimètres d'épaisseur) à pédicule musculo-aponévrotique dont la base est au niveau de la pseudarthrose, fixation par deux fils métalliques perforant les fragments et ligaturant la greffe, plâtre.

Consolidation complète seulement *au bout d'un an ;* le tibia est reformé, rectiligne et solide ; légère claudication due au raccourcissement.

Résultat maintenu depuis.

OBSERVATION CXV

VALLAS. — **Greffe des petits fragments pris au tibia malade pour consolider une pseudarthrose de cet os.** (*Soc. des sc. méd.*, Lyon, nov. 1894.)

F..., *fracture de la jambe au tiers inférieur.*

Six mois après : consolidation incomplète, angle saillant en avant.

Opération : ostéotomie oblique du péroné : le fragment tibial inférieur est remonté devant le supérieur et, après réduction, ne le touche que par sa pointe effilée.

On taille alors *sur l'extrémité arrondie du fragment supérieur dix à douze petits copeaux* qu'on rejette dans le fossé qu'occupe le fragment inférieur, suture des périostes et des parties molles.

Consolidation en six semaines.

OBSERVATION CXVI

CURTILLET. — **Greffe d'un segment pédiculé du péroné pour combler une perte de substance du tibia.** (*Idem.*)

F..., sept ans. A quatre ans et demi, *ostéomyélite du tibia ; nécrose totale de la diaphyse*, réfection secondaire partielle, laissant un *défaut de substance de* 6 *centimètres* au tiers moyen, stationnaire depuis deux ans.

Opération : (janvier 1904) *greffe d'un segment de péroné* de 6 centimètres, comprenant la *moitié de l'épaisseur*, à pédicule musculaire, on le fait passer à travers les masses musculaires antéro-externes, fixations par ligatures, drainage.

Deux mois après *consolidation* malgré sphacèle cutané et un peu de suppuration (incision en H à deux lambeaux antérieurs).

Quatre mois, peut marcher, hypertrophie progressive de la greffe, guérison complète, sauf un varus dû au développement prédominant du péroné.

OBSERVATION CXVII

CURTIS. —**Greffe de plusieurs fragments pédiculés du péroné pour combler une perte de substance du tibia.** (*American j. of the med. sc.*, mars 1893.)

H..., trente-trois ans, en janvier 1891 : fracture, par écrasement, de la jambe gauche au tiers inférieur (fragment supérieur issu de 10 centimètres), fracture fémur gauche tiers moyen.

Nécrose consécutive du tibia, extraction d'un séquestre de 7 centimètres.

Cinq mois après, revient avec *perte de substance tibiale de* 7 *centimètres*, aucune trace de néoformation osseuse, ankylose du genou, état général parfait.

Opération : fragments mobiles, séparés par une fente oblique en bas et en dedans, impossible de réunir sans sacrifier encore 7 centimètres du tibia, incision sur le péroné au niveau de la fracture, on voulait en détacher un fragment et le greffer dans la fente tibiale avec un pédicule périostique, mais le péroné mal consolidé cède sous les coups de maillet, de sorte qu'à travers la fente créée entre les muscles *on pousse contre le tibia plusieurs fragments* dont quelques-uns seulement gardent leurs connexions périostiques, plâtre, cicatrisation, une petite fistule guérit en quelques semaines.

Dix semaines après, consolidation à peu près complète, appareil de marche, raccourcissement 6 centimètres.

Seize semaines : signes d'inflammation périostique, la fistule se rouvre, incision et rugination du périoste, impossible de voir si le greffon est résorbé ou non. *Consolidation complète.*

Cinq mois et demi : marche avec un soulier haut, la fistule persiste encore un an, fonction entièrement rétablie, peut faire de longues marches.

PATENT OFFICE LIBRARY

OBSERVATION CXVIII

BASTIANELLI. — **Implantation de l'extrémité supérieure du péroné dans le fragment correspondant du tibia.** (*Clinica chirurgica*, 31 mars 1906.)

H., quinze ans, à l'âge de deux ans, *ostéomyélite du tibia gauche*, depuis suppuration intermittente et élimination de séquestres.

En mai 1903 : *pseudarthrose grave*, inflexion du tibia à la partie moyenne, raccourcissement 14 centimètres, péroné convexe en dehors, arrêt de développement de la jambe et du pied, celui-ci en varus équin et plus court de $0^m,045$.

Perte de substance tibiale d'environ 8 *centimètres.*

Marche très difficile sur le bord externe du pied, en inclinant tout le corps.

Opération : grand lambeau antérieur à convexité inférieure allant de 2 doigts au-dessous du condyle tibial intérieur à la tête du péroné, passant à 3 doigts au-dessus du cou-de-pied.

Découverte du fragment tibial *supérieur* conique, relié à l'inférieur par un tractus fibreux, on repère le niveau de l'os sain.

Incision de l'aponévrose sur le long péronier latéral, on l'isole de l'extenseur commun des orteils et on dénude les trois faces du péroné sur 8 centimètres en ménageant le sciatique poplité externe, et les vaisseaux péroniers et tibiaux postérieurs.

Section du péroné à 2 doigts au-dessus du niveau de l'os sain tibial.

Résection de tout le cône tibial 5 centimètres, après isolement du jambier postérieur. On y creuse une cavité pour le péroné.

Avec l'index on fraie un passage entre le long péronier latéral et l'extenseur commun, à travers et derrière l'aponévrose interosseuse, derrière les muscles et le paquet vasculo-nerveux antérieur (blessure de la veine tibiale antérieure en débridant la membrane interosseuse).

On fait passer le *péroné* et *on l'encastre sans fixation dans le tibia*, suture musculaire partielle.

Nécrose de la partie inférieure du lambeau sur 5 centimètres.

Consolidation en *quelques semaines ;* jambe en rectitude, léger varus qui disparaît quand le pied pose à terre ; différence de longueur 14 centimètres ; 4 sont corrigés par la scoliose, 6 par une chaussure orthopédique ; marche assez bien sans canne.

Un an après : *péroné hypertrophié d'une façon énorme*, jambe en rectitude, varus disparu, marche très facilement sans bâton, en montagne ; il n'y a plus que 12 centimètres de raccourcissement.

OBSERVATION CXIX

BASTIANELLI. — **Implantation de l'extrémité supérieure du péroné dans le fragment correspondant du tibia.** (*Idem.*)

H., quatorze ans, *ostéomyélite ancienne du tibia gauche à la partie inférieure*, fistule.

1° Opération : 14 avril 1904 : lambeau antérieur à convexité inférieure sur le tiers inférieur de la jambe, un mince pont osseux réunit la diaphyse et l'épiphyse tibiale, celle-ci est réduite à quelques millimètres ; ablation de 4 séquestres, le périoste et le cartilage conjugal sont entièrement détruits, résection de quelques centimètres du fragment supérieur, jusqu'à l'os sain, bourrage à la gaze iodoformée.

Huit jours après : Apyrexie. Deuxième opération : on prolonge les queues d'incision et on relève le lambeau.

Isolement du péroné dans le tiers inférieur.

On essaye de creuser une cavité sur le tibia *fragment supérieur pour y loger le péroné*, qu'on a sectionné à quelques centimètres au-dessus de la perte de substance, maintien difficile.

On creuse sur la face externe du tibia une rigole de 10 centimètres de long, de la largeur du péroné, qu'on y encastre, fixation avec deux ligatures.

Deux drains, pansement iodoformé.

Suites apyrétiques, pansements rares, nécrose du bout du lambeau.

Consolidation complète en *quatre mois*; part avec une petite ulcération cutanée qui guérit ensuite lentement.

Depuis, *péroné hypertrophié*, jambe dans l'axe, un peu de varus au repos, marche très bien même dans les champs sans fatigue ni douleur.

OBSERVATION CXX

Bobbio. — **Implantation double d'un segment pédiculé du péroné dans les fragments correspondants du tibia.** (*Arch. di ortopedia*, 1910.)

F., dix ans, en mai 1904 : entre pour *ostéomyélite ancienne du tibia gauche*, jambe fistuleuse.

Ablation d'un long séquestre diaphysaire, périoste en grande partie détruit sauf sur la face postérieure, attelle de M. Mac Ewen, pansement iodoformé.

Longue suppuration, en décembre 1905 : cicatrisation complète mais aucune néoformation osseuse, jambe ballante raccourcie de 2 centimètres.

Opération : incision longitudinale de 10 centimètres sur le *tibia, extrémité supérieure*. Découverte de l'épiphyse qui est poreuse, on y creuse à la curette une niche sur la face externe. Découverte du *péroné* par une incision externe, on le sectionne juste au-dessous de l'épiphyse et on le fixe sur le tibia par deux points métalliques, fermeture de l'incision interne, une mèche dans l'externe.

Suppuration légère et persistante, élimination des fils et de quelques petits séquestres. Consolidation complète en cinq mois.

Le 15 novembre 1905 : Deuxième opération : incision inférieure devant l'*épiphyse inférieure tibiale*, section du *péroné* au-dessus de la malléole, on le fixe dans une cavité creusée dans l'épiphyse tibiale, par deux ligatures métalliques.

Consolidation complète en *trois mois*, marche avec des béquilles.

Revue trois ans après (1909) *péroné très hypertrophié*, jambe très solide.

Marche avec une chaussure élevée, 12 centimètres de différence entre les deux membres, raccourcissement avant l'opération et depuis accroissement moindre.

OBSERVATION CXXI

Catellani (de Savona). — **Implantation double d'un segment pédiculé du péroné dans les fragments correspondants du tibia.** (In *Thèse de Barbet*.)

F., douze ans, opérée quelques années avant pour *ostéomyélite chronique du tibia*.

En 1905 : il reste une *perte de substance de 5 à 6 centimètres* à la partie moyenne.

Première opération : avivement du *moignon inférieur*, section du *péroné* en bas et fixation de celui-ci dans le tibia.

Vingt jours après : deuxième opération : avivement du *moignon supérieur*, section du *péroné* en haut et fixation au tibia.

Consolidation complète en *cinq mois*.

Revue cinq après, résultat maintenu, marche très bien, la radio montre la soudure intime et l'*hypertrophie des deux os*.

OBSERVATION CXXII

Codivilla. — **Implantation de l'extrémité supérieure du péroné dans le fragment correspondant du tibia.** (*Congrès ital. chir.* 1909. *Policlinico*, 1904.)

H., dix-huit ans, *destruction de toute la diaphyse tibiale gauche* sans reformation d'os. Jambe impotente.

En avril 1901. Opération : section du *péroné* sous la tête; implantation de la diaphyse *dans l'épiphyse tibiale supérieure*.

OBSERVATION CXXIII

CODIVILLA. — **Implantation double d'un segment pédiculé du péroné dans les fragments correspondants du tibia.** (*Cong. italien de chir.*, 1909.)

Opération : *transplantation de la portion correspondante de la diaphyse péronière*, on conserve à chaque extrémité un *pont périostique* qui, dans la suite, reconstitue la continuité du péroné.

Consolidation complète, fonction entièrement rétablie, léger raccourcissement, articulations voisines normales, transformation fonctionnelle et *hypertrophie* considérable *du péroné*, très vite après l'opération.

OBSERVATION CXXIV

CODMAN. — **Implantation double d'un segment pédiculé du péroné dans les fragments correspondants du tibia.** (*Ann. of surgery*, juin 1909.)

H..., trente-deux ans. en 1883 : *ostéomyélite du tibia droit à sa partie inférieure*, suppuration et éliminations de séquestres pendant quatorze ans.

En 1904 : après un traumatisme, la suppuration recommence, résection sous-périostique de la diaphyse (7 décembre).

En juillet 1905 : il persiste une cavité osseuse. La radio montre que l'os n'est pas régénéré au milieu de la diaphyse.

Opération : ablation d'un morceau de l'extrémité inférieure du tibia, nécrosé.

En octobre 1905 : plaie d'aspect nécrotique, aucun signe de régénération, impotence complète, demande l'amputation, ankylose du genou et du cou-de-pied.

Opération : incision antérieure à convexité inférieure descendant à 13 centimètres sous la rotule, résection du bout du *moignon tibial supérieur*.

Section du *péroné* un peu au-dessus de ce niveau. en pliant la jambe en dehors, on amène la diaphyse péronière contre le tissu spongieux du tibia, et en redressant la jambe, on l'enfonce un peu dans ce tissu.

La place laissée vide par le péroné est comblée par un fragment du jambier antérieur.

Consolidation rapide, paralysie du sciatique poplité externe, varus persistant.

Trois mois après : implantation du *péroné dans l'épiphyse tibiale inférieure ;* pour cela, ostéotomie du péroné oblique en bas et en dedans, on détache de l'épiphyse tibiale un fragment externe à base postérieure et on encastre le péroné entre l'épiphyse et le fragment, la diaphyse péronière implantée reste unie à l'épiphyse par un pont périostique.

Consolidation rapide, fusion complète des deux os, *hypertrophie* progressive du *péroné*.

Postérieurement transplantations tendineuses multiples (jambier postérieur sur long péronier).

Marche très bien sans canne, léger raccourcissement.

Autoplastie cutanée pour recouvrir l'ulcération, plâtre.

Cinq semaines, après : *consolidation* et cicatrisation, marche avec un plâtre et des béquilles, en faisant appuyer progressivement sur la jambe.

Après un an : hypertrophie peu considérable mais fonction complètement rétablie.

Après trois ans : le *péroné est doublé*, presque aussi gros qu'un tibia.

Marche normalement, sauf une légère claudication, raccourcissement : $0^{m},035$.

L'extrémité inférieure du péroné semble, à la radio, soudée au tibia.

OBSERVATION CXXV

DONATO DE FRANCESCO (de Giussano). — **Implantation de l'extrémité supérieure du péroné dans le fragment correspondant du tibia.** (*Clinica Chir.*, sept. 1909.)

H..., dix-sept ans, *destruction de la diaphyse tibiale par ostéo-myélite*.

Déformation considérable, hypertrophie compensatrice du péroné.

Première opération : ablation des séquestres, greffe d'un segment de fémur de chien de 10 centimètres, on est obligé de l'enlever au bout de quelques semaines.

Deuxième opération : incision sur le bord interne du tibia; avivement de *l'épiphyse tibiale supérieure* qu'on excave.

Section du *péroné* à quelques centimètres, sous le col; après dissection du sciatique poplité externe, on fait passer le péroné sous le paquet vasculo-nerveux et les muscles antérieurs de la jambe, implantation de son bout supérieur dans le moignon tibial (fixation inutile).

Consolidation en *deux mois et demi*, marche, le raccourcissement est facilement corrigé par l'inclinaison du bassin et une petite chaussure orthopédique.

OBSERVATION CXXVI

Garovi (de Piacenza). — **Implantation de l'extrémité supérieure du péroné dans le fragment correspondant du tibia**. (*Policlinico*. 1905.)

H..., douze ans, en décembre 1902 : *fracture comminutive ouverte de la jambe* gauche tiers moyen par écrasement; longue suppuration, élimination de séquestres.

En décembre 1903 : péroné consolidé irrégulièrement : *perte de substance tibiale de 9 centimètres*, la jambe fléchit, marche impossible sans béquilles, en mai 1904 : aucun progrès, impotence.

Opération : incision longitudinale de 13 centimètres sur la face antéro-externe de la jambe, curage des trajets fistuleux, excision du tissu cicatriciel, découverte et section du péroné à la hauteur du moignon tibial supérieur, on sent qu'à la partie inférieure tibia et péroné sont soudés, on fixe le *péroné dans le moignon tibial supérieur* par engrainement de dentelures faites à la pince de Luer, suites apyrétiques.

Consolidation complète en *trois mois*, amélioration rapide de la fonction, *hypertrophie considérable du segment péronier* implanté, raccourcissement très léger, articulations libres, marche correcte.

Revu quatre ans plus tard vigoureux et agile.

OBSERVATION CXXVII

Hahn. — **Implantation de l'extrémité supérieure du péroné dans le fragment correspondant du tibia**. (*Centralblatt f. chir.*, 1884.)

H..., dix-neuf ans, *fracture comminutive de la jambe; pseudarthrose* traitée par le frottement, et chevilles d'ivoire.

Un an après : opération $0^m,085$ d'écart après résection sous-périostique des bouts des fragments, impossible de suturer.

On découvre et on sectionne le *péroné* en un point supérieur, puis on enfonce le fragment supérieur de $0^m,015$ dans le canal médullaire du *fragment tibial supérieur* et on rabat les manchettes périostiques, on fixe le *péroné au fragment tibial inférieur* après avivement latéral.

Quatre mois après : marche avec un plâtre et une canne.

Consolidation complète en *deux mois*, sauf un peu de mobilité en bas.

Marche très bien avec une bottine renforcée.

OBSERVATION CXXVIII

Hashimoto et So. — **Implantation de l'extrémité supérieure du péroné dans le fragment correspondant du tibia**. (*Arch. f. klin. chir.*, 1908, B. 86.)

En novembre 1904 : *fracture* de la jambe gauche par arme à feu (Port-Arthur), ablation plusieurs esquilles, longue suppuration.

En février 1906 : *perte de substance du tibia de 12 centimètres;* péroné intact, atrophie considérable.

Opération : incision en X sur la face antérieure, excision du tissu cicatriciel et de la partie raréfiée du *moignon supérieur* qu'on avive, section du *péroné*, à hauteur de ce moignon et introduction de sa diaphyse dans le canal médullaire du tibia, suture périostique.

Consolidation complète en *quelques mois*, marche avec une légère attelle de bois, le radio montre le péroné soudé avec la face externe du tibia.

OBSERVATION CXXIX

HASHIMOTO et SO. — **Implantation de l'extrémité supérieure du péroné dans le fragment correspondant du tibia**. (*Idem.*)

Jeune soldat, en mars 1905 : *fracture de la jambe* droite par projectile d'artillerie, ablation de plusieurs esquilles, érysipèle sur la plaie.

En avril 1906 : *perte de substance 13 centimètres.*

Opération : incision antérieure et avivement du *moignon tibial supérieur*, section du *péroné* au-dessus de ce niveau et implantation dans le canal médullaire du tibia, suture périostique, greffe sur la réunion d'un fragment ostéo-périostique pris sur le tibia opposé.

Deux mois après : pas de prolifération osseuse notable, *consolidation incomplète*, marche avec un appareil à deux attelles.

OBSERVATION CXXX

HUNTINGTON. — **Implantation double pédiculée du péroné dans les fragments correspondants du tibia**. (*Annals of surgery*, mai 1905. *California State journal of méd.*, oct. 1909.)

H..., six ans, en mai 1902 : résection de la *partie moyenne de la diaphyse tibiale détruite par ostéomyélite.*

Huit mois après, l'os n'est pas régénéré, jambe ballante, impotence.

Opération : implantation de la *diaphyse péronière dans le moignon tibial supérieur.*

Soudure rapide, marche bientôt en appuyant sur le péroné.

Huit mois après : péroné déjà hypertrophié, mais on note une déviation progressive du cou-de-pied et du pied en dehors.

Deuxième opération : transplantation du *péroné sur le moignon tibial inférieur.*

Six semaines après l'opération, commence à *marcher* en boitillant, mais la position et la fonction du pied sont très améliorées.

Actuellement, six ans après : jambe normale, péroné gros comme un tibia, marche sans boiter, *joue au foot-ball*, articulations normales.

OBSERVATION CXXXI

LEURET. — **Implantation de l'extrémité supérieure du péroné dans le fragment correspondant du tibia**. (*Paris chirurgical*, février 1911.)

F..., vingt-trois ans. *Ostéomyélite du tibia gauche* il y a dix ans, longue suppuration et ablation de séquestres. Déformation progressive aboutissant à inflexion de la jambe en dehors avec luxation du tibia et du péroné en arrière et en dehors. A la radiographie *destruction étendue de la diaphyse*, les épiphyses se prolongent par des pointes d'os nouveau qui ne viennent pas au contact l'une de l'autre ; la tête du péroné a glissé en haut ; le péroné est très nettement hypertrophié et incurvé, léger varus du pied.

Septembre 1909. Première opération : on essaie sans succès de réduire la luxation en sectionnant les ligaments périphériques et réséquant les ménisques, résection économe du genou ; fixation par 3 agrafes de Jacoel.

Décembre 1909. Deuxième opération. Dénudation du moignon tibial supérieur. Section du *péroné*, assez haut pour gagner 2 ou 3 centimètres en tirant sur la jambe et *fixation du bout diaphysaire supérieur* dans une cavité creusée dans le tibia. On fixe par fil de

bronze passé dans le péroné et entourant la lamelle cartilagineuse qui représente le tibia.

A la suite, *consolidation incomplète*, troisième intervention : *résection de pseudarthrose* fibreuse qui s'est formée, on recreuse la capsule tibiale où on enfonce le péroné, on consolide par un fil de bronze. La *consolidation* se fait *progressivement ;* la malade est maintenue au repos, la fonction se rétablit très bien après mobilisation d'adhérences articulaires du pied, très peu de raccourcissement, la transplantation inférieure du péroné est jugée inutile.

OBSERVATION CXXXII

LOEBKER. — **Implantation de l'extrémité supérieure du péroné dans le fragment correspondant du tibia.** (*Deutsch. militarazl. zeits.*, 1907, d'après Codivilla.)

Large *perte de substance tibiale, implantation supérieure du péroné.*
Réunion latéro-latérale inférieure.
Bon résultat.

OBSERVATION CXXXIII

MAC KANTY (de Winnipeg). — **Implantation double d'un segment pédiculé du péroné dans les fragments correspondants du tibia.** (*Surg. gynec. and obstétr.*, novembre 1910.)

H..., dix-huit ans; en avril 1899 : résection d'un séquestre de 9 pouces pour *ostéomyélite* aiguë du tibia gauche.

En juin 1906 : la diaphyse ne s'est régénérée qu'en partie, marche difficile avec des béquilles, pied en varus, atrophie masculaire, perte de *substance de 2 pouces sur le tibia*, péroné hypertrophié, raccourcissement 3 pouces et demi.

Opération : incision en dehors des moignons tibiaux, avivement de ces moignons.

Découverte et section du *péroné* au niveau des deux moignons, le segment péronier est poussé entre les moignons tibiaux, *fixation en haut et en bas* par deux sutures au fil d'argent.

Trois mois après *: peut marcher*, raccourcissement 3 pouces qu'on corrige avec une semelle forte, mais il prétend marcher mieux sans elle.

La radio montre la soudure du moignon péronier inférieur avec le moignon tibial, en haut, le transplant péronier un peu déplacé s'est soudé à la fois avec les deux moignons tibial et péronier.

OBSERVATION CXXXIV

MULLER et GELINSKY. — **Implantation de l'extrémité supérieure du péroné dans le fragment correspondant du tibia.** (In *Thèse de Barbet.*)

H..., vingt ans, *pseudarthrose du tibia* au tiers inférieur, fracture il y a six mois et demi.

Opération : libération des fragments effilés, section du *péroné* au niveau du *fragment supérieur tibial* dans la cavité médullaire duquel on l'implante.

Sur l'espace interfragmentaire du tibia on descend une greffe ostéopériostée à pédicule périostique sur le fragment tibial supérieur et tordue à 180°.

Consolidation en huit *semaines* après élimination d'un petit séquestre du péroné, raccourcissement 4 centimètres.

Trois ans après : *greffon triplé d'épaisseur*, fonction excellente, travaille, raccourcissement diminué, à 2 centimètres.

OBSERVATION CXXXV

NOCCIOLI (de Pise). — **Implantation double d'un segment du péroné dans les fragments correspondants du tibia.** (*Idem.*)

F..., onze ans, *destruction* sans régénération consécutive de *presque toute la diaphyse du tibia droit par ostéomyélite.*

En juillet 1907, un an après. Opération : incision en L transversale et antérieure à la hauteur de la tête du péroné, remontant en dehors jusqu'au condyle externe, isolement du sciatique poplité externe, on fraie à travers les muscles un passage entre le péroné et le tibia, section du *péroné*, juste sous la tête, on creuse sur la face externe de l'*épiphyse tibiale* un sillon et on y encastre le péroné qu'on transpose par abduction forcée de la jambe, fixation par un fil d'argent.

Quarante jours après, deuxième opération : transplantation du *péroné dans le moignon tibial inférieur* par implantation sans fil métallique, on fait passer le péroné sous les tendons antérieurs par forte abduction du pied.

On corrige progressivement dans les pansements la position vicieuse du pied en abduction.

Consolidation complète en un *mois* environ.

Neuf mois après : marche très bien, sans canne, *péroné doublé* de volume, ankylose fibreuse tibiotarsienne à angle droit.

OBSERVATION CXXXVI

NOCCIOLI. — **Implantation double d'un segment du péroné dans les fragments correspondants du tibia.** (*Idem.*)

F..., onze ans, deux ans avant *ostéomyélite du tibia gauche, perte du tiers moyen* de la diaphyse, péroné très incurvé à convexité externe, raccourcissement 5 centimètres, *implantation du peroné en deux temps* le 27 juin et le 2 août 1907.

Guérison par *consolidation* avec un gros *raccourcissement*, parésie de sciatique poplité externe.

OBSERVATION CXXXVII

NOCCIOLI. — **Implantation de l'extrémité supérieure du péroné dans le fragment correspondant du tibia.** (*Idem.*)

Perte de substance tibiale par ostéomyélite : 3 centimètres ; péroné très incurvé.

Le 1er août 1910 : transplantation du *péroné dans l'épiphyse tibiale supérieure. Soudure rapide.*

Le deuxième temps n'a pas été fait, les fragments tibiaux rapprochés par la première opération tendant à se souder par un cal osseux.

OBSERVATION CXXXVIII

PERRANDO. — **Implantation double d'un segment du péroné dans les fragments correspondants du tibia.** (*Arch. die ortopedia*, janvier 1900.)

H..., huit ans, deux ans avant, séquestrotomie pour *ostéomyélite du tibia.*

En avril 1898 : *perte de substance* $0^m,095$: il reste en haut un moignon de $0^m,035$, en bas, la malléole interne ; atrophie de tout le membre, impotence complète.

Première opération : découverte du *péroné* derrière le tendon bicipital, section au niveau du *moignon tibial supérieur*, on le fait passer à travers les muscles et on le suture au tibia par un fil d'argent (enlevé un mois après la consolidation).

19 août : deuxième opération : section du *péroné* juste au-dessus de la malléole, on l'attire vers la *malléole interne*, où on lui creuse une logette.

Fixation par deux points de gros catgut.

Consolidation en 1 *mois.*

Marche d'abord avec des béquilles et un appareil plâtré, la nouvelle diaphyse étant encore trop flexible.

Cinq mois après la deuxième opération plus de flexibilité, péroné épaissi d'un tiers.

Un an après : marche sans appareil, *péroné presque aussi gros que le tibia sain*, moignon tibial supérieur allongé grâce au cartilage conjugal persistant.

Un an et demi après, restitution complète de la fonction, marche et court, raccourcissement 2 centimètres.

OBSERVATION CXXXIX

POIRIER. — **Implantation double d'un segment du péroné dans les fragments correspondants du tibia.** (*Cong. chir.*, 1896.)

H..., sept ans, *destruction de presque toute la diaphyse tibiale par ostéomyélite*, il reste en haut une aiguille osseuse de 5 centimètres.

Première opération : section oblique du *péroné* sous le col, on le fait passer sous les muscles antérieurs de la jambe et on les suture à l'*extrémité supérieure du tibia* avivé.

Deux mois après, deuxième opération : section du *péroné* au-dessus de la malléole, on le fiche dans une encoche creusée dans l'*épiphyse tibiale inférieure*.

Résultat parfait, revu quinze mois après : marche, court, monte à cheval, à la radiographie *péroné triplé* de volume.

OBSERVATION CXL

SCHLOSSER. — **Implantation double d'un segment du péroné dans les fragments correspondants du tibia.** (*Beitr. z. klin. chir.* B. 25, H. I.)

F..., huit ans, *destruction par ostéomyélite de presque toute la diaphyse tibiale* sans régénération.

Opération : dénudation du *fragment tibial supérieur*, section oblique du *péroné* sous la tête, fixation de la diaphyse au moignon tibial par des chevilles d'ivoire.

Avivement de l'extrémité inférieure du *péroné* qu'on fixe latéralement au *moignon tibial inférieur*.

Consolidation rapide en bas, pas de consolidation en haut, malgré une deuxième intervention avec suture au fil d'Arg ; encore flexible au bout d'un an, marche cependant avec un léger appareil orthopédique.

OBSERVATION CXLI

STONE (de Boston). — **Implantation double d'un segment du péroné dans les fragments correspondants du tibia.** (*Ann. of surgery*, 1907, vol. 46.)

H..., cinq ans, en juin 1905, *résection de la diaphyse tibiale pour ostéomyélite*.

En août 1905, reconstitution partielle au niveau des extrémités, travail stationnaire depuis quatorze mois, grand raccourcissement, jambe très mobile.

Opération : incision verticale interne sur le tibia, on incise le périoste et on le relève sur la face externe du moignon tibial supérieur.

On décolle les muscles antérieurs jusqu'au péroné, incision verticale externe pour mieux découvrir le péroné, section du *péroné* à 2 pouces de l'*extrémité supérieure*, on l'insère dans une mortaise creusée sur le tibia un peu au-dessous du point de section, pour gagner de la longueur.

Suture du périoste qu'on rabat en manchette, suture des muscles antérieurs, pas de drainage, plâtre.

Deux semaines après, consolidation presque complète, le péroné a pénétré dans la cavité médullaire du tibia.

Cinq mois, consolidation complète, péroné hypertrophié.

Cinq mois et demi ; deuxième opération : incision sur la partie externe de l'*extrémité inférieure du tibia*, on fend le *péroné* longitudinalement sur une longueur de 4 pouces, on fend la moitié interne au niveau de l'extrémité du moignon tibial et on l'insère dans une encoche faite sur ce moignon.

Dans cette transposition la moitié externe se casse, et reste maintenue par le périoste, fixation inutile, pas de drainage.

Consolidation en trois mois, plus tard élimination d'un petit séquestre.

Depuis, marche très bien, péroné très hypertrophié, raccourcissement 4 centimètres. La marche est permise après un mois, avec un bon appareil plâtré.

OBSERVATION CXLII

DARDANELLI. — **Greffe d'un segment de tibia prélevé sur la jambe saine pour réparer la perte de substance du tibia de la jambe malade.**

Il s'est agi d'un malade qui se fit à deux ans une fracture des deux os de la jambe au tiers inférieur et qui guérit avec un cal vicieux. Ce cal fut rompu pour corriger l'attitude vicieuse, mais la consolidation se fit mal avec une position à angle droit du fragment inférieur. Puis la difformité s'accentua avec atrophie du membre et formation d'une pseudarthrose.

En 1909, on pensa faire l'amputation du membre inutile. Le chirurgien fit une ostéotomie et redressa le membre, mais, quatre mois après, il n'y avait pas de consolidation osseuse et on fit un nouvel avivement osseux avec *suture métallique*. Nouvel insuccès, et on essaie d'*une tige d'ivoire*, sans plus de résultat. Le malade découragé demande l'amputation, mais le chirurgien tente une dernière opération conservatrice pour cette pseudarthrose de deux os de la jambe au tiers inférieur, aux extrémités osseuses atrophiées. Le 9 juillet 1910, il interpose *un fragment du tibia prélevé sur la jambe saine*. Le fragment inférieur malade est avivé par une section transversale ; au fragment supérieur on enlève seulement une lame antérieure, de façon à laisser en arrière une lame corticale servant d'attelle au fragment transplanté. Ce fragment constitué par un segment du tibia, pris du côté sain, fut implanté par son extrémité inférieure dans le canal médullaire et accolé par sa partie supérieure à ce qui restait du moignon du fragment supérieur, car en ce point l'étroitesse du canal médullaire n'aurait pas permis l'implantation de l'extrémité supérieure du fragment. Fixation par des fils métalliques.

Guérison rapide, et deux mois après, le membre étant solide, on permet la marche.

Il est revenu en avril 1911, puis en mars 1912, vingt mois après l'opération et l'examen clinique comme la radiographie montrent la persistance du fragment interposé et sa consolidation.

FÉMUR

OBSERVATION CXLIII (*inédite*)

S. VORONOFF. — **Greffe d'un segment de péroné pour réparer la perte de substance du fémur.**

Sébastien F... du 138e d'infanterie a été blessé, le 28 septembre 1914, par une balle explosive qui l'a atteint à la partie supérieure de la cuisse droite. Il a été transporté le 1er octobre à l'Hôpital Russe, où nous avons constaté à la face antérieure de la cuisse une large plaie déchiquetée, à travers laquelle pointaient les fragments du fémur. Plaie très infectée. Opération le 3 octobre. Débridement de la plaie, prélèvement des esquilles osseuses, des morceaux de la balle et des débris de vêtements. Incision également sur la face postérieure, pour passer les drains à travers la plaie. Pansement à l'eau oxygénée et à la teinture d'iode.

La suppuration étant toujours très abondante, nous avons procédé à une nouvelle opération le 22 octobre.

Nous avons découvert franchement les deux extrémités de la fracture et les avons réséquées de façon à obtenir des surfaces nettes.

La suppuration diminua, alors, rapidement et la plaie fut complètement cicatrisée vers le milieu de décembre.

La radiographie, prise à cette date, montre les deux fragments du fémur séparés par un espace vide de 10 centimètres (fig. 43).

Le malade guéri de sa blessure, mais gardant une jambe ballante, est évacué à Paris et, le 12 juillet, il est admis à l'Hôpital auxiliaire n° 197, fondation de Sproturno-Coty



Fig. 43. — Sébastien F. Radiographie de son fémur droit, faite en décembre 1914, deux mois après la fracture et huit mois avant que la greffe ait été pratiquée. Les deux fragments sont libres.

où nous avons pu compléter par une greffe osseuse, la résection du fémur que nous avions

pratiquée sept mois avant à l'Hôpital Russe. Le malade marchait avec deux béquilles, la jambe droite pendait inerte. Elle était raccourcie de 10 centimètres et offrait à la face antérieure un enfoncement, correspondant à la solution de continuité du fémur (fig. 44).

Nous l'avons opéré, le 28 juillet 1915, assisté par les Drs Marullaz et Georges Voronoff. Etaient présents également les professeurs Chassevant, Gabriel Petit et le Dr Spiwacoff.

L'opération portait d'abord sur la cuisse. Par une large incision parallèle à la cicatrice nous avons découvert les deux extrémités de la fracture et nous les avons trouvées reliées par un tissu mi-osseux, mi-fibreux, très dense (fig. 45).

Fig. 44. — Sébastien F. Avant l'opération. A la cuisse droite on voit une dépression à l'endroit de la perte de substance du fémur. La différence de longueur entre les deux membres est de 10 centimètres.

La résection a été très difficile, exigé beaucoup de temps et présenté, en somme, le temps pénible de l'opération. A l'endroit où portait la résection nous n'avons pas découvert le canal médullaire et, afin de pouvoir fixer le greffon par enchevillement, nous avons creusé, à l'aide d'une grosse fraise, les deux extrémités osseuses jusqu'à ouverture franche du canal médullaire. Ceci fait, la plaie a été couverte de compresses stérilisées et l'opération a été continuée sur la jambe du même côté.

Sur sa face externe nous avons tracé une incision verticale, parallèle au péroné.

Après avoir fendu la peau, le tissu cellulaire et l'aponévrose, nous sommes arrivés sur le bord externe du péroné. Nous avons désinséré les muscles ainsi que les deux cloisons antérieure et postérieure. Puis, à 8 centimètres de la malléole externe, nous avons passé derrière la face postérieure du péroné, au ras de celui-ci, une pince courbe qui a perforé la membrane interosseuse et a permis de passer la scie de Gigli. La même manœuvre a été répétée à 16 centimètres plus haut.

Saisissant alors le greffon par le milieu avec un davier, nous avons sectionné avec le



Fig. 45. — Sébastien F. Radiographie de son fémur droit faite en mars 1915, six mois après la fracture et quatre mois avant que la greffe ait été faite. On voit un tissu mi-fibreux, mi-osseux reliant les deux fragments.

bistouri la membrane interosseuse dans toute la hauteur du segment prélevé. La face

postérieure fut enfin dégagée des insertions du long fléchisseur propre et le transplant fut

Fig. 46. — Sébastien F. Radiographie de sa jambe droite.
Un segment de péroné a été prélevé pour servir de greffon.

définitivement libéré. Une mince couche musculaire a été laissée adhérente au périoste pour assurer son intégrité (fig. 46).

Le greffon détaché a été aussitôt porté dans la plaie de la cuisse et introduit profondément dans les deux extrémités des fragments du fémur.

Le bout supérieur a pénétré à 3 centimètres de profondeur, le bout inférieur à 2 centimètres.

Les muscles furent alors ramenés par-dessus et étroitement suturés au catgut. La peau était réunie avec des crins de Florence et un petit drain a été laissé dans la partie inférieure de la plaie.

Pendant ce temps, le Dr Georges Voronoff a suturé la plaie de la jambe qui a été fermée complètement sans drainage. Un appareil plâtré bivalve, comprenant la jambe et le bassin, appareil confectionné quelques jours avant l'opération, a été appliqué et renforcé par quelques bandes plâtrées, mises par-dessus. Il présentait une échancrure au niveau de la plaie de la cuisse.

Les suites opératoires ont présenté un tableau clinique des plus instructif. Au lendemain de l'opération, le malade fut pris d'un violent frisson et sa température est montée à 39°,5. Les jours suivants, les symptômes d'infection grave s'étant encore accentués, nous avons fait sauter plusieurs fils de suture et avons passé dans la plaie de gros drains. Malgré ce large drainage, aucune suppuration ne se faisait jour, la plaie restait sèche et les accidents infectieux prenaient une allure de plus en plus inquiétante. Nous avons eu, alors, recours à un moyen qui nous a souvent réussi dans des septicémies graves : nous avons injecté dans le bras gauche du malade 3 grammes d'essence de térébenthine pour y provoquer un abcès de fixation. Quatre jours après, l'abcès s'est formé, fut ouvert et tous les accidents infectieux se sont évanouis, comme par enchantement.

En même temps une suppuration abondante se fit jour à travers les drains, l'état général du malade s'est amélioré rapidement et, au bout de deux mois, il ne reste plus qu'un tout petit trajet fistuleux qui donne à peine quelques gouttes de pus.

Que s'est-il donc passé ? Qu'est-ce qui a déterminé les accidents infectieux, si graves ?

Notre première pensée était que l'infection a été apportée du dehors et nous étions prêts à nous accuser nous-même, nos assistants, nos instruments, etc. Mais, un fait est venu nous apporter une preuve irréfutable qu'aucune faute d'asepsie n'a été commise et que l'infection ne venait, certainement, pas du dehors. Pour pratiquer la greffe, nous avons d'un côté ouvert à la cuisse l'ancien foyer de la fracture suppurée pour préparer la brèche destinée à recevoir le greffon et, d'un autre côté, nous avons fait une longue incision à la jambe et réséqué 16 centimètres du péroné. Les deux opérations ont été faites dans la même séance, avec la même assistance, avec les mêmes instruments, etc., et la plaie de la jambe s'est fermée au bout de 8 jours, sans le moindre incident, par première intention, pendant que la plaie de la cuisse a donné lieu à des accidents graves d'infection.

L'opération sur la jambe apportait donc un témoignage indiscutable qu'aucune faute d'asepsie n'a été commise durant l'acte opératoire et nous avons eu, ainsi, la plus belle démonstration que l'infection est venue du dedans, du terrain même, où le greffon a été porté. La longue suppuration, à la suite de la fracture comminutive du fémur, s'est bien terminée par une cicatrisation complète, sept mois auparavant, mais, les germes infectieux qui l'ont déterminée sont restés à l'état latent dans la profondeur des tissus, phénomène si bien décrit par notre regretté maître Verneuil, sous le nom de microbisme latent. Une nouvelle opération, l'ouverture de l'ancien foyer septique, a réveillé les agents d'infection qui ont brusquement envahi le torrent sanguin et ont provoqué les accidents septiques d'infection.

Heureusement, la réinfection, toujours possible, d'une région antérieurement atteinte de suppuration prend rarement une forme aussi grave, lorsque l'opération secondaire est faite plusieurs mois après la cicatrisation complète.

Aucun de nos autres blessés, auxquels nous avons pratiqué la greffe osseuse, dans les mêmes conditions, n'a présenté des accidents semblables. Une légère suppuration, ordinairement de courte durée, est venue seulement, parfois, témoigner que le foyer de l'ancienne fracture suppurée gardait encore des microbes pathogènes à l'état latent, mais leur virulence s'était bien atténuée avec le temps. Il est bon, néanmoins, de connaître la possibilité de la production de ces accidents graves d'infection et de savoir y parer au besoin.

Notre malade a retrouvé actuellement une santé florissante. La radiographie, prise

deux mois après l'opération, montre le greffon solidement enchâssé dans les segments

Fig. 47. — Sébastien F. Radiographie faite deux mois après l'opération. On voit le segment du péroné fixé par enroulement dans le canal médullaire des fragments du fémur. Un cal est en train de se former aux deux extrémités du greffon.

du fémur. Un cal est en train de se former aux deux bouts (fig. 47). L'appareil plâtré

vient d'être enlevé et remplacé par l'appareil de Delbet est destiné à assurer la marche jusqu'au moment où les radiographies indiqueront que le greffon a acquis le volume lui permettant de supporter le poids du corps, environ dans six ou huit mois après la greffe.

OBSERVATION CXLIV

M. Pierre Delbet. — **Greffe d'un segment de péroné pour consolider une pseudarthrose du col du fémur.** (*Société de Chirurgie*, séance du 26 novembre 1913.)

Il s'agit d'une malade âgée de cinquante-cinq ans, guérie d'une pseudarthrose du col du fémur par une greffe osseuse.

Le greffon, formé d'un segment de 6 centimètres de long comprenant toute l'épaisseur du péroné et soigneusement dépériosté, est introduit par la face externe du fémur, à 1 cent. 1/2 au-dessous du bord supérieur du grand trochanter, il traverse tout le col parallèlement à son axe et va jusqu'à la tête.

La fracture appartenait au type que j'appelle transcervical. Survenue le 15 septembre 1912, elle avait été soignée par l'extension, pendant peu de temps, à la vérité.

La pseudarthrose rendait la malade impotente. La claudication était très marquée, la marche était rapidement arrêtée par les douleurs et les crampes.

J'ai pratiqué l'opération le 14 mars de cette année, six mois après l'accident.

Les radiographies successives montrent que le greffon a conservé sa forme et son opacité. Je n'ai aucun doute que, comme dans mes autres cas, il se soit réellement greffé.

Ce que je veux vous montrer, Messieurs, c'est surtout le résultat fonctionnel. Vous voyez la malade marcher avec aisance; vous la voyez monter et descendre les escaliers, sans même s'appuyer sur la rampe. Elle a repris son métier de femme de ménage; elle travaille sans fatigue. Le résultat est donc pleinement satisfaisant.

OBSERVATION CXLV

M. Tuffier. — **Greffe d'un segment de péroné pour réparer une perte de substance du fémur.** (*Société de chirurgie*. Séance du 8 juin 1912.)

Voici l'histoire de cette pièce. Le nommé B... (Charles), actuellement âgé de trente-huit ans, est entré pour la première fois dans mon service, le 19 février 1910, pour une tumeur du tiers inférieur de la face postérieure de la cuisse droite, apparue depuis un an, ayant le volume d'un œuf, et indolore.

La tumeur est très dure, et de consistance régulière; elle est recouverte seulement à la partie externe par la peau, qui est mobile, et à la partie interne par le biceps. Elle descend jusqu'à quatre travers de doigt de l'interligne. Elle fait corps avec l'os. L'articulation est normale, pas de ganglions. Aucun antécédent, Wassermann négatif. Le 28 février 1910, par une incision portant sur toute l'étendue de la tumeur et descendant jusqu'au creux poplité, le néoplasme est séparé de sa surface d'attache au fémur. L'examen macroscopique m'ayant fait penser à un chondrome, — diagnostic qui a été ultérieurement confirmé par un examen histologique, — j'enlève la moitié du fémur jusqu'au canal médullaire et réunis sans drainage.

Le malade revient le 22 avril 1912 pour une récidive dont il s'est aperçu depuis un an environ.

La tumeur présente les mêmes caractères que lors de son premier séjour à l'hôpital; elle a le volume de deux poings et adhère à toute la périphérie.

Le 25 avril 1912, incision sur le bord externe de la cuisse; la tumeur qui a envahi le biceps pénètre dans l'intérieur de l'os. En essayant de la décoller je pénètre dans le canal médullaire et, ayant isolé la diaphyse fémorale, j'en *résèque dix centimètres*, en enlevant en même temps tout le périoste et une partie des muscles. Pour réparer la perte de substance, je prends un *segment du péroné* de la jambe gauche, commençant à quatre travers de doigt de la malléole externe. Ce fragment et son périoste sont transplantés de telle sorte que l'extrémité inférieure pénètre dans la partie sus-condylienne du fémur et

que l'extrémité supérieure est seulement affrontée au fragment supérieur du fémur. Réunion sans drainage. On applique un appareil plâtré comme pour une coxalgie, avec une attelle postérieure.

La tumeur examinée histologiquement était du chondrome pur.

Le deuxième jour, on note l'apparition de gangrène à l'extrémité distale du membre, et alors que localement la cicatrisation se faisait parfaitement ; cette complication à distance s'aggrave, la gangrène s'étend, et on observe une lymphangite superficielle et profonde avec augmentation du volume de la jambe et température élevée. Si bien que du fait de cette gangrène du pied, de cette lymphangite de la jambe et du mauvais état général, on doit à nouveau intervenir.

Le 4 juin 1912, *amputation de cuisse*, section du fémur au-dessous de la zone transplantée péronière. L'extrémité supérieure de cette zone au-dessus du trait de scie est enlevée avec des ciseaux qui sectionnent les puissants tractus fibreux et osseux l'unissant solidement au fémur en haut ; en bas le péroné transplanté est si solidement uni au fémur que seul son diamètre le différencie.

Voici la pièce enlevée. Vous voyez le fragment fémoral inférieur long de 10 centimètres, au centre duquel est solidement implanté le fragment péronéal. Leur union centrale est si intime et si solide qu'il est impossible de mobiliser le fragment du péroné, et que pendant l'amputation toutes les manœuvres ont pu être faites en prenant point d'appui sur cette transplantation sans qu'il n'y ait ni mobilité ni disjonction. Il semble donc bien que la greffe ou la fusion osseuse soit parfaite.

La surface péronière est recouverte d'un périoste normal et vasculaire, la moelle osseuse est saignante ; l'os transplanté est donc d'aspect normal et paraît bien vivant. La rapidité de cette fusion osseuse du péroné et du fémur est peut-être le résultat du mode d'implantation des deux os. L'extrémité inférieure de la greffe péronéale avait été enfoncée dans le canal médullaire du fémur et le remplissait exactement. Une large surface de contact était ainsi assurée.

OBSERVATION CXLVI

R Alessandri (Roma). — **Greffe d'un segment du péroné pour réparer une perte de substance du fémur.** (*Bulletin de l'Académie royale de Médecine de Rome.* 1910, fas. VIII.)

Jeune fille de seize ans n'ayant comme antécédents qu'une néphrite datant de l'enfance. Début de l'affection en juillet 1909 par des douleurs dans le genou, gênant bientôt la marche. En octobre apparaît une tuméfaction de la cuisse gauche, partie inférieure. La douleur et l'impotence augmentent.

A son entrée, le 30 décembre 1909, on constate par l'examen et la radiographie l'existence d'une tumeur osseuse renflant le fémur : elle commence un peu au-dessus du milieu, est maxima entre le tiers moyen et le tiers inférieur, pour cesser à trois doigts au-dessus des condyles. La hanche et le genou sont libres, seulement un peu de limitation de la flexion active du genou. Diagnostic : sarcome central du genou.

Opération : 5 janvier 1910.

Pas d'hémostase préventive. Incision du grand trochanter au condyle externe. On passe dans l'interstice vaste externe-biceps. Isolement du fémur auquel on laisse adhérents le périoste et les insertions musculaires. Section supérieure à 4 centimètres au-dessus de la tumeur. Section inférieure un peu au-dessus des condyles. Les deux tranches montrent de l'os sain. Le segment réséqué a 17 centimètres.

Incision le long du péroné et résection parostale de presque toute la diaphyse en ménageant soigneusement les parties molles. Le transplant a 19 centimètres.

Implantation immédiate du péroné dans la cavité médullaire des deux fragments fémoraux ; il entre dans chacun un peu plus de 1 centimètre. Suture musculaire au catgut. Immobilisation de la cuisse sur une attelle de Mac Ewen. Plus tard, au cinquante-deuxième jour, appareil plâtré circulaire de Lorenz.

Choc considérable. Deux jours après fièvre. On débride l'incision jambière : un peu de sérosité. Cicatrisation ultérieure par granulation.

Au vingt et unième jour, en changeant l'appareil, on trouve une petite collection sous-cutanée à la partie inférieure de l'incision de la cuisse.

16 mars. Le soixante-dixième jour, consolidation complète en haut; mobilité persistante à l'extrémité inférieure du transplant. Tablettes de thyroïdine, friction des fragments, injection de quelques gouttes de teinture d'iode.

2 avril. La radiographie montre le fragment fémoral supérieur déplacé en avant et en dehors, d'où une angulation avec le transplant. Ténotomie du psoas suivie de compression continue par appareil sur le fragment déplacé.

Quelque temps après on commence le massage en réappliquant, dans l'intervalle des séances, l'appareil coupé en deux valves. Thyroïdine. Entre temps hématurie.

Fin juin. Même état. Soudure solide en haut; *pseudarthrose en bas.* La radiographie montre une angulation persistante entre le péroné et le fragment supérieur. Le transplant est peu raccourci, et érodé sur les bords. Conique à son extrémité inférieure sans trace à ce niveau de néoformation osseuse.

8 août 1910. Greffes périostées sur la pseudarthrose, prises sur la face interne du tibia droit de la malade.

OBSERVATION CXLVII

Enderlen. — **Greffe d'un segment du péroné pour réparer une perte de substance du fémur.** (*Münchener Medizinische Wochenschrift*, 1910, pg. 1750. — *Würtzburger Ærtzteabend*, 6 juillet 1909.)

Jeune fille de quinze ans. Tumeur du tiers inférieur du fémur envahissant le creux poplité, dure et limitée. Flexion partielle du genou.

26 juin 1909. — *Opération.* — Quatre mois après les premiers symptômes. Ablation de toute l'extrémité inférieure du fémur envahie par le sarcome. Résection sur 3 centimètres des artère et veine poplitées adhérentes. Ablation du revêtement cartilagineux du plateau tibial.

Un fragment péronier de 8 centimètres pris sur la malade est enfoncé dans les cavités médullaires du fémur et du tibia. Suture circulaire des vaisseaux poplités. Enchevillement des os. Sutures musculaires. Un drain.

OBSERVATION CXLVIII

Frankenstein (Karlsruhe). — **Greffe d'un segment du péroné pour réparer une perte de substance du fémur.** (*Beitrœge f. Klin. Chir.*, 1909, Band. LXVI. Heft 1, p. 121.)

Jeune fille de quinze ans. Sarcome de la partie moyenne du fémur. Résection de 25 centimètres de fémur. Immédiatement on greffe un segment du péroné du même côté recouvert de son périoste. Guérison.

Récidive et désarticulation de la hanche cinq mois après. Sur la pièce examinée histologiquement, on constate une consolidation en bas, une *pseudarthrose en haut.* Le péroné a continué de vivre.

OBSERVATION CXLIX

Hafka. — **Greffe d'un segment du péroné pour réparer une perte de substance du fémur.** (*Bulletin du IVe Congrès tchèque des médecins et naturalistes.* Cité par Alessandri et Huguier.)

Jeune fille de quinze ans. Résection de 25 centimètres de diaphyse fémorale pour sarcome. Greffe d'un fragment égal d'un des péronés.

Récidive et désarticulation de la hanche au cent quarante-septième jour. Le périoste, l'os et la moelle du greffon étaient encore très vivants.

PATENT OFFICE LIBRARY

OBSERVATION CL

STOUKKEY. — **Greffe d'un segment du péroné pour réparer une perte de substance du fémur.** (*Idem.*)

Soixante ans. *Pseudarthrose du fémur gauche au tiers moyen.* Gros déplacement.

Opération après soixante-huit jours. Résection en escalier (interposition de parties molles). *Enchevillement central avec greffon tibial,* même côté, de 8 centimètres *fixé par suture osseuse.* Drain.

Elimination d'un petit séquestre au 18e jour, d'un fil au 112e jour. *Consolidation en six mois* avec 6 centimètres de raccourcissement.

OBSERVATION CLI

STOUKKEY. — **Greffe d'un fragment du tibia pour réparer une perte de substance du fémur.** (*Idem.*)

Dix-sept ans. *Pseudarthrose du fémur gauche au tiers moyen*, fistuleuse, après suture primitive.

Opération (six mois) : os blanc peu résistant. Résection en escalier. *Enchevillement central, greffon tibial périosté, avec moelle,* de 5 centimètres. Tamponnement.

Suppuration. Extirpation d'un séquestre au 88e jour.

Après cent cinquante-sept jours, fistule fermée. *Consolidation incomplète,* marche péniblement avec des béquilles.

OBSERVATION CLII

STOUKKEY. — **Greffe d'un segment de péroné pour réparer une perte de substance du fémur.** (*Idem.*)

Vingt-trois ans. *Pseudarthrose du fémur droit au tiers moyen* par fracture compliquée datant de quatre-vingt-cinq jours.

1re opération : Résection étendue à cause du chevauchement. *Enchevillement central avec greffon tibial périosté* de 7 centimètres. *Pas de consolidation.* Le greffon a quitté le fragment supérieur ; redéplacement.

2e opération (quatre mois après la première). Avivement, extraction du greffon. *Enchevillement central avec segment péroné gauche* de 8 centimètres. Drain trois jours.

Consolidation en cinq mois. Encore quelques douleurs.

OBSERVATION CLIII

STOUKKEY. — **Greffe d'un segment du péroné pour réparer une perte de substance du fémur.** (*Idem.*)

Trente-neuf ans. *Pseudarthrose du fémur droit entre le tiers supérieur et moyen,* après enclavement opératoire du fragment supérieur dans l'inférieur. Grosse esquille de 10 centimètres.

Opération (cent vingt-quatre jours après). Avivement. *Enchevillement central avec segment péroné sans périoste de* 12 centimètres. Drain trois jours.

Au 108e *jour. Mobilité diminue* rapidement, marche avec plâtre.

OBSERVATION CLIV

CODIVILLA. — **Greffe d'une partie de la crête iliaque pédiculisée pour réparer une perte de substance du fémur.** (*Cong. ital. Chir.* Rome, nov. 1909, p. 7.)

Fracture sous-trochantérienne.

Pseudarthrose datant de quatre ans.

Opération : *transplantation d'une partie de la crête iliaque* pédiculisée par un lambeau du grand fessier, on le fixe sur la face externe du fémur au niveau de la pseudarthrose.

Consolidation.

OBSERVATION CLV

HAFKA. — **Greffe d'un segment du péroné pour combler une perte de substance du fémur.**

Jeune fille de quinze ans, présentant un sarcome de la diaphyse fémorale. *Résection de 25 centimètres d'os.* La perte de substance ainsi obtenue fut comblée par un *fragment de même longueur prélevé sur le péroné. Récidive. Désarticulation de la hanche cent quarante-sept jours après la première intervention. Le périoste, la moelle et l'os transplanté étaient parfaitement vivants.*

OBSERVATION CLVI

FRANKENSTEIN. — **Greffe d'un segment du péroné pour combler une perte de substance du fémur.**

Jeune fille de quinze ans, présentant un sarcome périostique fuso-cellulaire de la partie inférieure de la diaphyse fémorale gauche. Le 16 mai 1908, *résection de 25 centimètres d'os. Greffe du péroné du même côté, recouvert de son périoste.*

Réunion par première intention. Trois mois après, signes de récidive au niveau de la partie inférieure du fémur. Une incision exploratrice montre que les muscles voisins sont infiltrés de tissu sarcomateux. Désarticulation de la hanche en octobre 1908.

Peu après, symptômes de généralisation viscérale. *L'examen du membre enlevé montra l'union solide du péroné greffé au fémur opéré au niveau du fragment inférieur. Par contre, en haut, une pseudarthrose s'était créée. L'histologie montra que l'os greffé était vivant.*

OBSERVATION CLVII

MOSKOWITZ. — **Greffe d'un segment du péroné pour combler une perte de substance du fémur.** (In *Thèse de Jouvin.*)

Homme de vingt-sept ans, présentant un sarcome de l'extrémité inférieure du fémur. Résection d'un morceau de fémur, long de 18 centimètres, allant jusqu'à l'articulation du genou. Interposition entre le fémur réséqué et le tibia d'un long segment de *péroné* recouvert de périoste et pris sur le même membre. L'extrémité inférieure du transplant fut enfoncée dans le canal médullaire du fémur, tandis que la tête du péroné taillée en biseau fut engagée dans une encoche creusée entre les deux plateaux tibiaux.

Quatre mois après l'opération, le malade fut présenté à la société, marchant à l'aide d'un appareil. La radiographie montrait cinq semaines après l'intervention un changement survenu dans les contours de l'os greffé. Les bords présentaient une solution de continuité et le canal médullaire était élargi (preuve de résorption). Un cal périostique partant du fémur et devenant de plus en plus épais soudait celui-ci au péroné transplanté, les deux os étant rattachés l'un à l'autre, d'une manière très solide.

Par contre, au niveau du point d'implantation sur le tibia, on ne voyait aucun cal, ce qui s'explique, dit l'auteur, par ce fait, qu'à ce niveau, l'os greffé n'était pas en contact avec du périoste. Les surfaces biseautées entrant exactement dans l'encoche creusée au

niveau de l'extrémité supérieure du tibia, le cal ne peut proliférer et en peu de jours on voit se produire une fusion des deux os. Il en résulte en cet endroit une mobilité qui disparaît d'ailleurs rapidement.

OBSERVATION CLVIII

MURPHY. — **Greffe d'un fragment de tibia pour réparer une perte de substance du fémur.** (In *Thèse de Jouvin.*)

Sarcome de l'extrémité supérieure du fémur (pas de précision histologique) chez un homme de quarante ans.

Résection totale de l'extrémité supérieure du fémur. Mise en *place d'un greffon emprunté au tibia du malade.* Au bout d'un an, le malade peut fléchir et étendre la cuisse sur le bassin, mais il n'a pas la permission de s'appuyer sur le membre opéré.

OBSERVATION CLIX

KATZENSTEIN. — **Greffe de 13 centimètres de tibia pour réparer la perte de substance du fémur.**

Garçon de seize ans, porteur d'un sarcome de la moitié inférieure de la diaphyse fémorale gauche reconnu après incision exploratrice. Le 5 mars 1907 résection de 13 centimètres de diaphyse fémorale; prélèvement à la scie, sur le tibia du membre sain, d'un lambeau de 15 centimètres de longueur sur 2 de largeur, comprenant le périoste et une lamelle de 2 à 3 millimètres d'épaisseur. Les cavités médullaires des deux fragments furent creusées et le transplant introduit entre elles. Sutures des muscles et de la peau, appareil plâtré pendant trois mois. Après l'enlèvement de ce dernier, on constate que la continuité du fémur est rétablie, la consolidation parfaite; mais aux rayons X, la bande osseuse transplantée paraît encore trop faible pour permettre la marche. Donc pendant trois mois, on applique un appareil de marche. *Depuis le malade marche sans appareil, sans appui, sans canne.* Il plie son genou au delà de l'angle droit et peut se livrer aux durs travaux des champs. La radiographie montre en novembre 1907, huit mois après la greffe, *que l'os transplanté est aussi épais que le fémur du côté opposé.*

CLAVICULE

OBSERVATION CLX

L. TCHIGE. — **Greffe d'un fragment de côte pour remplacer une clavicule.** (*Vratchebnaïa Gazeta*, 4 août 1913, p. 1095.)

Chez une malade de dix-huit ans, Tchige dut enlever la clavicule pour tumeur. Considérant que la présence de cet os est utile, non seulement pour les mouvements du bras, mais aussi pour la protection des gros vaisseaux et des nerfs, il greffa à sa place un fragment, long de 14 centimètres pris dans la 11° côte. La partie postérieure de la côte fut laissée à sa place normale ; le cartilage fut réséqué avec le reste de la côte. Grâce au jeune âge de la malade, on réussit à donner à la côte une forme approchant de celle de la clavicule. L'acromion fut uni à la côte par une suture métallique. Sur la surface antérieure du sternum, on creusa une fossette pour le cartilage costal. Résultat tout à fait satisfaisant. Trois semaines après l'opération, les mouvements du bras étaient complètement rétablis.

MAXILLAIRE INFÉRIEUR

OBSERVATION CLXI

M. J. ABADIE (d'Oran). — **Greffe de côte après résection du maxillaire inférieur.** (*Société de Chirurgie*, séance du 8 mai 1912.)

L'ostéoplastie, après résection plus ou moins étendue du maxillaire inférieur, a été déjà proposée ou réalisée de plusieurs manières.

Payr (de Greifswald) a employé les deux procédés suivants :

1° Le premier consiste en une ostéoplastie au moyen d'un lambeau cutané thoracique comprenant un fragment de côte. Dans un premier temps, on résèque un morceau de côte de longueur suffisante, recouverte de son périoste, et on l'insinue sous les téguments de la région sous-claviculaire, la concavité costale en avant; au bout de deux ou trois semaines, on pratique la résection du maxillaire, puis on taille un lambeau en V comprenant près de son extrémité le fragment osseux; on renverse le lambeau en le relevant et on place le fragment costal entre les deux segments du maxillaire : la peau qui recouvre profondément la côte est à l'intérieur de la bouche; on l'utilise pour remplacer la muqueuse détruite au moment de la résection du maxillaire;

2° Suivant la deuxième méthode, on transporte directement dans la perte de substance un fragment costal revêtu de périoste et complètement isolé; mais cette greffe n'est pratiquée qu'après cicatrisation de la plaie et isolement d'avec la cavité buccale.

Oppel (de Saint-Pétersbourg) avait à réparer une déformation considérable de la face après ablation, chez un jeune homme de dix-sept ans, de la lèvre inférieure, de la portion horizontale du maxillaire inférieur, des régions sous-maxillaires et sous-mentales, y compris le plancher de la bouche. Oppel réalisa une autoplastie des plus complexes. « Il emprunta à chacune des deux clavicules un fragment ostéo-périostique comprenant la moitié de l'épaisseur de l'os sur 6 millimètres; ces deux fragments furent implantés sous la peau du cou vers sa partie moyenne et disposés de façon à constituer une arcade osseuse.

« La greffe réussit bien. Alors un grand lambeau cervical en V, comprenant l'arcade osseuse, fut relevé de bas en haut et suturé par ses parties latérales aux bords avivés de la joue. Plusieurs autoplasties cutanées complémentaires réduisirent peu à peu l'orifice buccal. »

Vorschütz (de Cologne) rapporte deux tentatives intéressantes de Tilmann : après résection partielle du maxillaire inférieur, la perte de substance fut comblée à l'aide d'un fragment prélevé au niveau de la crête antérieure du tibia. Point important : dans l'un et l'autre cas, la pièce transplantée ne fut pas tolérée et s'élimina sous forme de séquestre; mais elle fut remplacée par une lame osseuse de nouvelle formation maintenant l'écartement des deux fragments. Il y a donc eu survie du périoste et persistance de ses propriétés ostéogéniques.

Nous ignorions les travaux de Payr, ceux de Oppel et Vorschütz n'étaient pas encore publiés, lorsque nous avons pratiqué sur une de nos malades l'hémi-résection du maxillaire inférieur avec greffe extemporanée de la 11e côte. En voici l'observation :

Observation I (n° 1218 de notre statistique générale). — Adamantinome kystique multiloculaire de la mâchoire inférieure. Hémi-résection du maxillaire. Transplantation de la 11e côte. Succès partiel.

Fathma ..., vingt-deux ans, fileuse de laine à Béni-Saf (Oran), entre dans notre service d'hôpital le 11 mars 1910. Un an environ auparavant a commencé à se développer une tuméfaction au niveau de la moitié gauche du maxillaire inférieur: quelques douleurs. Peu à peu, la joue a été repoussée, la face déformée; les dents ébranlées ne sont pas tombées.

Aucun antécédent pathologique. Quatre enfants. Excellent état général.

Etat actuel : La joue gauche est régulièrement repoussée en dehors par le maxillaire inférieur, fortement augmenté de volume ; sa face interne, buccale, présente un relief quasi normal et se trouve tapissée d'une muqueuse intacte, mais le corps de l'os est littéralement boursouflé depuis la 2e incisive jusqu'à l'apophyse coronoïde inclusivement.

De relief régulier, de consistance osseuse, la tumeur présente en certains points une résistance moindre, élastique, avec le bruit parcheminé d'une mince feuille osseuse déprimée; en d'autres, la consistance est purement kystique : il n'y a pas la moindre coque osseuse et la coloration est bleutée. Les dents sont irrégulièrement disposées, la canine coincée entre la 2e incisive, et la prémolaire soulevée est descendue en avant vers le milieu de la gencive; au delà de la seule prémolaire persistante, on trouve une grosse molaire, puis plus rien.

La radiographie montre la structure lacunaire, multiloculaire de la tumeur.

Diagnostic : Il s'agit d'un kyste adamantin; son développement qui amincit et la face

interne et le bord inférieur de l'arc mandibulaire; son étendue qui va jusqu'à la partie toute supérieure de la branche montante empêchent toute résection partielle avec conservation d'un arc osseux de soutien. Il faut pratiquer une hémi-résection. Pour maintenir en bonne position la moitié restante et tenter même de régénérer un arc osseux continu, nous transplanterons une partie de la 11e côte, la douzième étant présumée trop courte.

Opération. — 22 mars 1911. Anesthésie chloroformique. Aide : Mme le Dr Abadie.

A. — Résection de la 11e côte, enlevée avec son périoste en la libérant tangentiellement à la plèvre amincie derrière laquelle on voit glisser le poumon.

Tout aussitôt, la côte est perforée à son extrémité la plus grosse (vertébrale) et placée dans une compresse de gaze imbibée de sérum chaud.

B. — Résection de la mâchoire inférieure selon la technique classique. Le trait interne de section passe en dedans de la canine; on prend bien soin d'enlever le moins de muqueuse possible afin de pouvoir fermer la cavité buccale. A noter : une prise de davier perfore une des alvéoles kystiques; il s'en écoule un liquide muqueux, mais aussi purulent. Hémostase. Suture de la muqueuse buccale complètement au catgut. Essorage de la cavité au sérum.

C. — Mise en place de la côte; son extrémité interne est rapprochée du maxillaire et serrée contre la section par un fil d'argent; la côte est couchée dans le lit laissé libre par l'ablation de l'arc mandibulaire; on loge sa petite extrémité dans l'articulation temporo-maxillaire; en suturant au-dessous les débris du masséter à ceux du ptérygoïdien interne, on réalise une sangle musculaire sous la côte.

Drainage. Suture de la peau.

Suites : Au troisième jour, le petit drain est enlevé. Pouls, 120. Température, 38°8. Le lendemain, suppuration. Cette suppuration persiste pendant deux mois et demi, jusqu'au jour où, après chute du fil d'argent, l'extrémité interne de la côte fait saillie avec l'extérieur par l'orifice de drainage.

Une pince attire au dehors un séquestre constitué par la côte nécrosée. Puis la cicatrisation est vite effectuée et la malade sort définitivement le 7 juillet.

En juillet 1911, voici les nouvelles qui nous sont données par le Dr Malbois, de Béni-Saf.

« Cicatrice très souple et indolore. La malade parle très bien, mastique aisément tous les aliments; la moitié droite de la mâchoire est un peu en retrait vis-à-vis de ce que serait la position normale; la déformation faciale n'est pas sensible. Il reste dans l'épaisseur de la joue un tractus fibreux qui donne l'impression d'une bande cartilagineuse du volume d'une plume d'oie; mais il ne semble point qu'on puisse en faire le reste de la 11e côte. »

Bien que les tumeurs kystiques des maxillaires soient relativement rares, surtout aussi volumineuses, nous n'insisterons pas sur les *particularités anatomiques* de notre pièce.

La *conduite opératoire* mérite davantage de retenir notre attention.

D'abord, était-il possible de faire une intervention économique, de conserver ne fût-ce qu'une mince bande de tissu osseux mandibulaire?

Morestin, Mauclaire, Walther, Rouvillois ont montré par des exemples probants que cette technique devait être systématiquement préférée en présence d'amantinomes kystiques ou solides, et pouvait même réserver la surprise agréable de guérison durable appliquée à des sarcomes limités du maxillaire inférieur (Walther).

Mais, dans notre cas, l'étendue des lésions, jusqu'à l'apophyse coronoïde boursouflée, l'envahissement du maxillaire dans toute son épaisseur, rendaient illusoire tout essai de conservation d'une bandelette osseuse.

Il fallait donc pratiquer la résection d'une moitié de l'arc mandibulaire, et ce par la voie externe classique, la voie endobuccale esthétique (Morestin) étant pratiquement inutilisable.

La trachéotomie préventive que nous trouvons cependant utilisée par Lombard dans le cas de Coryllos, nous a paru inutile.

Le maxillaire étant enlevé, nous l'avons remplacé par la 11e côte. La technique que nous avons ainsi adoptée présente donc de grandes ressemblances avec le deuxième procédé préconisé et réalisé dans un cas par Payr. Elle en diffère cependant. Payr attend,

pour transplanter la côte, que la cicatrisation de l'ouverture buccale ait isolé la cavité buccale du nouveau lit dans lequel sera logée la greffe; dans notre cas, la transplantation a été extemporanée.

Par là, et abstraction faite du point du squelette sur lequel aura été prélevé le greffon, notre procédé se rapproche de la méthode de Vorschütz, qui greffe extemporanément un fragment de la crête antérieure du tibia.

Par un autre point, encore, les observations de Vorschütz et la nôtre sont semblables : il y a eu dans nos trois cas élimination de la greffe elle-même, élimination rendue quasi inévitable par l'infection presque fatale venant du milieu buccal.

Est-ce une raison suffisante pour abandonner la méthode et renoncer à tenter l'autoplastie par greffe osseuse après résection du maxillaire inférieur ? Nullement, et plusieurs points nous semblent dès maintenant pouvoir être retenus.

Le greffon le plus pratique sera une côte ou un fragment de côte; la facilité et l'innocuité de son ablation, le revêtement périostique sur les deux faces, la forme générale et l'incurvation rendent la côte préférable à un fragment du tibia.

Sauf cas exceptionnels comme celui de Oppel, la transplantation de côte isolée sera préférable, parce qu'autrement simple, à l'utilisation d'une côte comprise dans un lambeau cutané retourné (Payr, première manière).

Reste à établir s'il est préférable de tenter la transplantation immédiate, ou la réaliser secondairement. L'expérience seule pourra permettre une conclusion ferme. Si cependant les faits cliniques montraient que, même après élimination de l'os greffé, le périoste persistant suffit à régénérer une bande osseuse prothétique, la transplantation immédiate serait évidemment préférable, puisqu'elle comporterait une seule intervention, dès le début, maintiendrait les fragments osseux et soutiendrait les parties molles dans la position voulue, tandis que la greffe tardive nécessite un deuxième acte opératoire, intervient sur les tissus déjà fatalement rétractés si l'on attend une cicatrisation complète ou inévitablement infectés si la muqueuse étant cicatrisée on n'attend pas que les téguments externes soient refermés.

Il nous semble qu'il faut surtout arriver à éviter au maximum la souillure du champ opératoire par le milieu buccal en cours d'intervention, et à réaliser une suture soignée bien étanche de la muqueuse buccale avant de coucher la côte dans son lit.

Aux faits de parler.

OBSERVATION CLXII

Mac Williams (New-York). — **Greffe d'un fragment de côte après résection du maxillaire inférieur**. (Communication à la *Société de Chirurgie de New-York*, séance du 10 avril 1912, in *Annals of Surgery*, tome LVI, nº 3, septembre 1912, p. 317 à 395.)

M. W. apporte une contribution à la question des transplantations osseuses en publiant deux observations de greffe costale.

Obs. I. — Un garçon de douze ans est opéré par M. W..., en novembre 1910, d'un sarcome siégeant dans la partie gauche du maxillaire inférieur. L'os est sectionné à environ un pouce de la ligne médiane et la moitié atteinte est désarticulée. Au bout de quinze mois, en février 1912, aucune trace de récidive n'étant apparue, M. W..., décide de remédier à la difformité causée par l'absence du maxillaire. Une incision est faite au niveau de l'ancienne cicatrice et une véritable loge est préparée pour la transplantation osseuse. On fait alors la résection sous-périostée de la 7e côte et on en prend juste la longueur convenable pour remplacer la portion absente du maxillaire : l'extrémité antérieure est adaptée à l'extrémité avivée du maxillaire et y est fixée au moyen d'un point au catgut chromé ; l'extrémité postérieure de la côte est laissée libre en regard du condyle temporal. Six trous sont faits au travers de l'arc costal destinés, dans l'esprit de M. W..., à mieux assurer la nutrition de l'os. Les suites opératoires ont été très bonnes. La plaie s'est réunie par première intention et le transplant osseux semble bien solide. L'opération toutefois ne remonte qu'à deux mois, ce qui ne permet pas d'apprécier les résultats éloignés.

PATENT OFFICE LIBRARY

OBSERVATIONS DES GREFFES ARTICULAIRES

GREFFES DE CARTILAGE

OBSERVATION CLXIII

TUFFIER. — **Greffe de cartilage.** (*Société de chirurgie.* Séance du 1er mars 1911.)

La première tentative de résection chondroplastique a été présentée dans la séance du 1er mai 1901, il y a presque dix ans (*Bulletins et Mémoires de la Soc. de Chirurgie*, 1er mai, page 492).

Il s'agissait d'un malade auquel, quatre mois auparavant, j'avais réséqué la région comprise entre le col chirurgical et le col anatomique de l'humérus pour une fracture comminutive. Au cours de l'opération, j'avais enlevé toute la surface cartilagineuse humérale et le tissu osseux sous-jacent, je l'avais placé dans une compresse. La résection terminée, j'ai appliqué toute cette tête revêtue de cartilage sur la section oblique de l'humérus, et je la suturai par trois points au catgut. La tête articulaire ainsi reconstituée fut remise au contact de la glène et la capsule suturée de façon à maintenir cette coaptation. Le résultat fut parfait. Je vous l'ai présenté. Il me fut dit alors que ce fragment s'atrophierait. J'ai, pour me rendre compte de la valeur de cette affirmation gratuite, pratiqué chez un chien une résection semblable du genou. Six semaines après, l'articulation était normale. Je crus donc pouvoir continuer mes essais dans cette voie.

OBSERVATION CLXIV

TUFFIER. — **Greffe de cartilage.** (*Idem.*)

Un jeune homme de vingt-six ans était atteint depuis dix ans d'une tumeur blanche du coude à marche lente. Cette tuberculose s'était terminée par une ankylose incomplète et douloureuse à angle obtus. Le 29 novembre 1910, c'est-à-dire il y a quatre mois, je pratiquai une résection classique, puis *sur la surface humérale* cruentée, je plaçai un cartilage provenant du coude d'une amputation pour traumatisme, conservé dans la glacière depuis cinq jours. Il fut taillé sur mesure et suturé au périoste voisin, fixé par quatre points de catgut passés à travers son bord libre et dans le périoste voisin ; *même manœuvre pour le cubitus et le radius.* J'ajoute que là encore, il ne s'agissait que de véritables feuilles cartilagineuses souples, sans apparence d'os à sa partie profonde.

Ne craignant pas de raideur articulaire consécutive à la résection, on put rapprocher avec le plus grand soin toutes les parties fibreuses, ligamentaires, péri-articulaires, de façon à assurer la solidité de la néartrose. Immobilisation d'abord pendant une semaine, en extension, puis mobilisation progressive, ce jeune homme est actuellement manouvrier et travaille toute la journée ; vous avez pu voir que la flexion et l'extension sont parfaites, qu'il n'y a pas le moindre mouvement de latéralité.

OBSERVATION CLXV

TUFFIER. — **Greffe de cartilage.** (*Idem.*)

Un homme de vingt-trois ans était entré dans mon service il y a deux ans, le 3 janvier 1909, pour une fracture comminutive du coude, compliquée et infectée, et d'une gravité toute particulière, puisque pendant dix mois il eut de nombreux trajets fistuleux qui enfin se fermèrent, laissant une ankylose osseuse énorme à angle obtus. Ce malade avait été dans un état si grave, et la région avait été infectée si profondément, que je ne voulus pas intervenir à nouveau avant dix mois. Il présentait alors une atrophie complète des muscles péri-articulaires, une ankylose hypertrophique du coude du volume du poing.

Le 4 février 1911, je fis une résection de ce massif osseux énorme. Incision en baïonnette à la partie postérieure, peau adhérente, tendue, se confondant intimement avec le périoste et le tissu fibreux qui remplace les muscles sur une longue étendue. Résection large de l'humérus, du cubitus et du radius. Malgré l'étendue de cette résection, il existe encore une hypertrophie osseuse diffuse sur la face antérieure de l'humérus, qui remonte jusqu'au tiers inférieur du bras et qu'il est impossible d'enlever complètement. Sur les faces cruentées très larges de l'humérus et des os sectionnés de l'avant-bras et dans lesquels il n'existe plus aucun aspect normal de l'architecture osseuse, j'applique une surface cartilagineuse de la façon que voici :

J'avais ce même jour pratiqué une amputation de jambe au tiers inférieur chez une femme de vingt-huit ans, pour une arthrite médiotarsienne fistuleuse avec infiltration des gaines synoviales. L'articulation tibio-tarsienne était indemne, ainsi que l'articulation du scaphoïde et des cunéiformes. On avait eu soin avant l'amputation de faire tenir toute la région, et tout le membre, en état d'asepsie aussi complète que possible. Le membre amputé avait été placé dans des compresses aseptiques.

Je reprends l'histoire de ma résection du coude. Dès que j'eus réséqué un massif osseux j'abandonnai la plaie sous des compresses, et, passant à la jambe amputée de la femme, j'enlevai aseptiquement l'articulation tibio-tarsienne en sectionnant l'os immédiatement au ras de l'articulation, y compris les malléoles dont je conservai juste la surface cartilagineuse et une faible lame d'os sous-jacent, puis cette mortaise tibio-tarsienne ainsi constituée et réduite à son minimum, est placée la face osseuse *sur la surface* humérale sectionnée de mon réséqué du coude. Je m'aperçus immédiatement que la mortaise était trop étroite pour recouvrir transversalement toute la section humérale ; j'enlevai alors la malléole externe et je laissai en place la surface ostéocartilagineuse du tibia et la surface ostéocartilagineuse de la malléole interne, formant un tout placé de façon que la malléole interne fasse saillie à la partie interne de l'humérus. Cela fait, toute la face cruentée de l'humérus n'était recouverte de cartilage que dans sa partie interne ; il restait en dehors une partie qui n'était pas complètement recouverte de cartilage, je retournai au pied amputé et, prenant sur la face antérieure du scaphoïde une lame ostéo-cartilagineuse, je la transplantai sur l'humérus de mon homme et je l'ajustai de façon à recouvrir complètement la surface cruentée de l'humérus et à parfaire ainsi une surface cartilagineuse complète, qui, en somme, était recouverte des cartilages tibial et scaphoïdien. Le tout fut fixé par une série de points au catgut passant dans le bord libre des surfaces cartilagineuses et le périoste voisin.

Restaient les sections osseuses du cubitus et du radius. Pour ne pas avoir une épaisseur trop considérable de tissu à ce niveau, il fallait placer là une simple lame de cartilage. Pour ce faire, nous reprenons sur le pied amputé une feuille de cartilage taillée aussi épaisse que possible au bistouri *sur la poulie astragalienne ;* nous la divisons en deux pour la greffer sur le cubitus et le radius. Elles sont fixées au catgut comme leur congénère. Cette greffe terminée et toutes les surfaces sectionnées étant recouvertes de cartilage, on applique directement les surfaces cubito-radiales sur l'humérus, et je m'assure qu'elles jouent facilement sans déplacement. Une suture très exacte des parties musculaires et fibreuses autour de l'articulation assura cette coaptation. Réunion complète de la peau sans drainage. Immobilisation en extension pendant huit jours,

puis flexion progressive du bras, qui actuellement atteint l'angle droit. L'étendue des mouvements est de 90 degrés.

Quel que soit l'avenir des tissus greffés il est certain qu'actuellement les mouvements du coude de cet homme se font sur le cartilage de la tibio-tarsienne de la femme que j'avais amputée.

OBSERVATION CLXVI

PIERRE DUVAL. — **Greffe de cartilage.** (*Société de chirurgie.* Séance du 9 juillet 1913.)

Une femme de vingt et un ans, épileptique, sans aucun autre antécédent pathologique, fait une chute pendant une crise, et se luxe l'épaule droite. Elle était à ce moment à la campagne, son médecin tente vainement une réduction par le procédé du talon ; la malade reste dans cet état complètement impotente du bras droit. En novembre 1912, cinq mois après son accident, le membre supérieur est immobilisé, le coude fléchi, l'axe de l'humérus tombe sur la coracoïde, le moindre mouvement actif est impossible et les mouvements passifs sont très limités. Le diagnostic de luxation ancienne sous-coracoïdienne s'impose. Le 4 décembre 1912, M. Duval pratique l'opération suivante :

Chloroforme. Le même jour, on doit opérer un *hallux valgus.* On décide de réséquer la *tête de l'humérus* droit, et de la remplacer par la tête du premier métatarsien réséquée.

Incision inter-pectoro-deltoïdienne. Résection de la tête humérale, qu'on libère au milieu des tissus fibreux qui l'entourent. Section de la longue portion du biceps. La tête du 1er métatarsien, réséquée pendant le même temps, est placée sur l'extrémité supérieure de l'humérus, et fixée par deux points au catgut placés avec le perforateur. Elle se trouve très exactement en regard de la glène, qui a été débarrassée de sa couverture fibreuse épaisse.

Résection de 5 centimètres environ du tendon de la longue portion du biceps et suture des deux bouts écartés. Suture des sus-épineux et petit rond au périoste de l'humérus. Fermeture sans drainage. Immobilisation dans une écharpe.

Suites, très simples ; les premiers jours la température monte à 38°8 et 38 degrés. Ablation des fils le huitième jour. Réunion parfaite. Des radiographies ont été faites tous les huit jours et montrent les surfaces articulaires en rapport parfait.

Etat actuel (5 *janvier* 1913). *Mouvements passifs.* Sont assez étendus, sans provoquer de douleur. Quand ils sont forcés, la douleur apparait, mais assez légère. En fixant l'omoplate on obtient : Elévation presque jusqu'à l'horizontale, permettant de poser la main sur la tête. Projection en avant : jusqu'à un angle de 40 à 45 degrés avec l'horizontale. Projection en arrière : un peu moins étendue. Circumduction assez limitée.

Mouvements actifs. — Elévation encore très limitée, la malade ne peut pas porter, seule, la main à sa bouche.

Projection en avant : c'est le mouvement le plus étendu.

19 *janvier* 1913. — Les mouvements actifs sont beaucoup plus faciles et plus étendus, ils se font avec plus de force. La malade met seule la main à sa bouche, et avec quelques efforts la main sur la tête. L'examen de la région et la radiographie montrent que l'extrémité supérieure de l'humérus s'est reportée en avant de la glène, sur la face antérieure du col de l'omoplate.

OBSERVATION CLXVII

M. JACOB. — **Greffe de cartilage.** (*Société de chirurgie.* Séance du 26 juillet 1912.)

P..., âgé de vingt et un ans, se fait, le 11 décembre 1911, en tombant de cheval, une luxation de l'épaule gauche. On croit tout d'abord à une simple contusion avec hémarthrose et ce n'est que quatre mois après, en avril 1912, que le malade fut envoyé à l'hôpital.

A ce moment, les signes de la luxation sous-coracoïdienne sont au complet et le déplacement de l'humérus est évident, même à la simple inspection de la région, en raison de l'atrophie que présentent le deltoïde et les muscles scapulo-tubérositaires. L'impo-

tence fonctionnelle est, cela va sans dire, très marquée, et les quelques mouvements, d'ailleurs très pénibles, que le malade peut faire exécuter au membre supérieur, se passent dans les articulations de l'omoplate et non pas dans la néarthrose qui est à peu près immobile. Il n'y a pas de lésions nerveuses ni de fracture.

Toute tentative de réduction me paraît inutile, nuisible même, en raison de l'ancienneté de la luxation d'une part, en raison, d'autre part, de l'âge du malade qui le rend particulièrement apte à faire des ossifications préarticulaires ; la radiographie, du reste, montre que, déjà, de petits ostéomes sont en voie de formation. Je pratique donc d'emblée, le 30 avril 1912, la résection de l'extrémité supérieure de l'humérus par la voie antérieure.

La tête humérale, dégagée, est sectionnée un peu au-dessous du col anatomique et parallèlement à lui, elle est immédiatement mise dans du sérum physiologique tiède. L'ablation de la tête rend accessible la cavité glénoïde qui est recouverte par la partie postérieure de la capsule. Il n'y a plus de cavité articulaire. La capsule, en effet, adhère entièrement à la glène, et il faut, pour reconstituer une cavité, la détacher péniblement, à la rugine, du cartilage glénoïdien avec lequel elle est comme fusionnée.

Il ne reste plus maintenant qu'à introduire l'extrémité humérale dans la cavité ains reconstituée. Mais, ainsi que je me l'étais proposé avant l'intervention, je dois la recouvrir auparavant avec le cartilage diarthrodial prélevé sur la tête humérale réséquée.

Pour réaliser ce temps opératoire, voici comment je procède. J'enlève tout d'abord, sur la tête réséquée, avec la gouge de Legouest, tout le tissu spongieux jusqu'à ne plus avoir qu'une coque formée par le cartilage diarthrodial et la mince couche osseuse sur laquelle il repose ; cet évidement est terminé en quelques secondes, et me donne une coque cartilagineuse qui ressemble assez bien à une moitié de coquille d'œuf vidée de son contenu.

Je reviens alors à l'extrémité humérale. J'abrase, en quelques coups de pince-gouge, les bords de la surface de section, de façon à lui donner une forme hémisphérique orientée comme la vraie tête humérale, et je la coiffe de la coque cartilagineuse. Celle-ci, trop grande pour la surface osseuse qu'elle recouvre, déborde l'extrémité humérale et je dois en sectionner aux ciseaux la partie débordante.

Finalement, j'obtiens une tête humérale, beaucoup plus petite que la tête enlevée, mais orientée comme elle et recouverte de son cartilage. Je l'introduis dans la cavité capsulaire, je m'assure qu'elle y roule aisément. Je constate ainsi que, pendant les mouvements imprimés à cette tête, la coque cartilagineuse reste bien en place, ne subit aucun déplacement et que, par conséquent, il est inutile de la fixer à l'humérus par des points de suture.

Je referme la plaie opératoire en laissant un petit drain dont l'extrémité affleure la cavité articulaire, sans y pénétrer, et j'immobilise le bras au moyen de bandes amidonnées.

Les suites opératoires ont été absolument normales ; le drain est enlevé le deuxième jour, la mobilisation commencée le douzième jour : elle se fait facilement, sans douleur, et peut être confiée rapidement au malade lui-même.

Actuellement, cinquante-six jours après la résection, vous pouvez constater que l'épaule a récupéré la presque totalité de ses mouvements : la projection du bras en avant et en arrière, l'abduction, la rotation en dehors et en dedans sont à peu près identiques à droite et à gauche. L'élévation du bras atteint presque la verticale. Enfin, l'application de la main sur la tête, mouvement qui, vous le savez, est si difficile à obtenir après les résections de l'épaule, peut également être exécuté par mon malade, avec encore, il est vrai, une certaine hésitation qui va diminuant tous les jours. Tous les mouvements sont absolument indolores.

J'ai pratiqué déjà un certain nombre de résections de l'épaule ; je vous avoue que je n'avais encore, jusqu'ici, jamais obtenu un pareil résultat fonctionnel, en un temps aussi court, et c'est pour cela que j'ai tenu à vous présenter le malade bien qu'il n'y ait, je le répète, que cinquante-six jours écoulés depuis le jour de l'intervention. Le malade fait tous les jours de grands progrès et on peut espérer que dans un ou deux mois il aura récupéré toute l'amplitude de ses mouvements.

Je n'hésite pas, pour mon compte, à attribuer ce résultat à la greffe du cartilage diarthrodial et à la technique suivie au cours de l'intervention.

Qu'est devenu le cartilage ? S'est-il réellement greffé, se résorbe-t-il, s'ossifie-t-il ? Il est bien difficile de le savoir. Peu importe, du reste, au point de vue pratique. Il nous suffit de savoir que l'autogreffe du cartilage diarthrodial peut améliorer notablement le pronostic fonctionnel des résections articulaires, qu'elle est d'une exécution facile, et que, là où elle est réalisable, c'est-à-dire dans les résections traumatiques, elle doit être utilisée.

GREFFES SEMI-ARTICULAIRES

OBSERVATION CLXVIII

LEXER. — **Extirpation du tiers supérieur du tibia gauche pour sarcome myélogène et transplantation d'un fragment analogue prélevé sur une jambe amputée pour gangrène sénile** (37° *Congrès allemand de chirurgie*, 21 avril 1908 et *Medizinischen Klinik*, 1908, n° 22.) Duening.

Homme de trente-huit ans, sarcome myélogène de l'extrémité supérieure du tibia gauche opéré *en novembre* 1907. Grand lambeau antérieur, résection du segment malade y compris les surfaces articulaires. Sur la jambe d'un homme que l'on vient d'*amputer pour gangrène sénile* on prélève un fragment analogue ; l'extrémité inférieure taillée en pointe est fixée dans le canal médullaire du tibia. Les surfaces cartilagineuses s'adaptent à peu près (le greffon provient d'une jambe droite). Le ligament rotulien et la capsule sont *suturés* au périoste du greffon. Guérison sans incident. *A la cinquième semaine on essaie les mouvements actifs et passifs. A la septième le malade se lève avec un appareil à gouttière et attelles.* La radiographie montre une bonne position du fragment greffé ; il y a un cal. *Au bout de trois mois flexion de la jambe de 45°, extension active. Marche un peu incertaine sans appareil, légère mobilité latérale.*

2 mars 1908, présentation à la Société de médecine. *Au bout de huit mois flexion active et passive possibles jusqu'à l'angle droit. Mouvements latéraux disparus.* Légère hydartrose guérie par deux ponctions. La radiographie montre un cal entourant greffon et cartilages articulaires sont nets et lisses. *Seize mois après l'opération les mouvements étaient encore améliorés.* On intervient pour enlever un restant de plombage dans la cavité médullaire du greffon, on trouve cette dernière remplie de bourgeons charnus, la paroi osseuse saigne à la curette. Malheureusement depuis la présentation au Congrès le malade est obsédé par l'idée qu'il ne peut tolérer dans son organisme *un os appartenant à un autre homme ;* il se croit l'objet d'expériences, fait des troubles intellectuels très marqués : voies de fait envers le personnel, on ne peut le convaincre qu'il est et demeure guéri, il faut l'amputer. Nous n'avons pas de renseignements sur la pièce.

OBSERVATION CLXIX

LEXER. — **Résection de l'extrémité supérieure de l'humérus pour sarcome, greffe avec une partie de l'extrémité inférieure d'un fémur recouvert de sa surface cartilagineuse** (37e *Congrès*, etc.)

Homme de vingt-cinq ans, résection de l'extrémité supérieure de l'humérus pour sarcome myélogène, brèche de 20 centimètres de long sans trace de périoste. On greffe la moitié de l'extrémité inférieure d'un fémur, qui avec son condyle simule très bien l'extrémité supérieure d'un humérus (fragment prélevé après amputation). Fixation au moyen d'une cheville de 5 centimètres, faite avec le péroné du même membre amputé. L'extrémité articulaire est mise en place dans la cavité glénoïde, la capsule fixée sur le pourtour articulaire. Guérison dans d'excellentes conditions, en très bonne position. Actuellement la mobilité active du bras va jusqu'à l'horizontale.

OBSERVATION CLXX

LEXER. — **Résection de la partie supérieure du tibia gauche, greffe d'un fragment analogue prélevé sur une jambe amputée** (37e *Congrès*, etc.)

Fille de vingt ans. *Résection de la partie supérieure du tibia gauche sur une hauteur de* 0m,095 pour sarcome central; implantation immédiate d'un fragment de même longueur *avec sa surface articulaire provenant d'une jambe amputée.* Réunion osseuse au moyen d'*une cheville constituée par un fragment de péroné.* L'opération date de huit mois; *la malade marche sans canne, monte un escalier et a une mobilité parfaite de son genou.*

OBSERVATION CLXXI

LEXER. — **Résection de l'extrémité inférieure du fémur, greffe d'un fragment analogue** (37e *Congrès*, etc.)

Fille de douze ans. *Résection il y a cinq mois de l'extrémité inférieure du fémur pour sarcome*; implantation d'un *fragment fémoral correspondant avec sa surface articulaire.* Les fonctions se rétablirent, l'*enfant put courir et sauter*, mais une récidive ultérieure du sarcome nécessita l'amputation. *La pièce montre la réussite complète de la greffe;* le cartilage articulaire est bien conservé, mais présente un peu d'*usure* en quelques points peut-être à cause de la date précoce à laquelle on a permis la marche.

OBSERVATION CLXXII

LEXER. — **Résection d'une phalange de l'annulaire gauche, greffe d'une phalange prise sur un des orteils d'un pied amputé** (37e *Congrès de Chirurgie*, etc.)

Jeune fille, seize ans, *gros chondrome de l'annulaire gauche*, extirpation complète de la phalange malade. On enlève sur un pied amputé la *phalange du deuxième orteil avec ses deux surfaces articulaires* et son périoste. Fixation de l'os entre les capsules. Guérison sans incidents. Aujourd'hui, *onze semaines après la greffe*, mobilité passive entièrement possible; mobilité active *moindre*, cela est probablement dû à ce que les tendons sont un peu longs (la phalange greffée était plus courte que la phalange enlevée). Cet inconvénient sera vaincu par raccourcissement des tendons.

OBSERVATION CLXXIII

Dr LEONTE fils, chirurgien des hôpitaux de Bucarest. — **Greffe d'un métatarsien pour remplacer un métacarpien dans un cas de spina ventosa** (*Société de Chirurgie*, séance du 1er mai 1912.)

D... S..., mécanicien-électricien, âgé de seize ans, d'une constitution générale assez bonne, entre à l'hôpital le 6 mars 1911 pour déformation du 5e métacarpien de la main gauche.

Le malade dit que cette déformation date d'une année et demie. A la suite d'une chute sur cette main, il observa au bout de deux mois une enflure à la partie interne du 5e métacarpien, affection accompagnée de douleurs surtout à la pression et d'une rougeur des téguments. Il entra à l'hôpital des Enfants-Malades, où l'on posa le diagnostic de *spina ventosa*; on lui fait des injections modificatrices à la suite desquelles l'état du malade s'améliore considérablement. Il reste cependant un peu d'inflammation et de douleur à la pression. Puis, les accidents reparaissent et s'aggravent et nécessitent son entrée à l'hôpital Brancovan.

On se rend compte que le 5e métacarpien est très grossi dans toute sa longueur, près de trois fois son volume normal. Les tissus et la peau qui recouvrent cette région sont émaciés. La peau, qui, du reste, glisse sur les tissus sous-jacents, a une couleur rouge violacée; elle ne présente pas de vascularisations apparentes, comme dans un sarcome, ni de cicatrices qui pourraient faire croire à une ancienne fistule.

La région est douloureuse à la pression. Les douleurs sont souvent spontanées et deviennent intenses à la suite d'un effort. L'articulation métacarpo-phalangienne est indemne, bien que les mouvements soient très limités à cause de la proéminence osseuse plus exagérée à la partie dorsale et interne du 5e métacarpien. La sensibilité est conservée dans cette région, les ganglions lymphatiques épithrochléens et sous-axillaires correspondants sont un peu grossis. Le malade est apyrétique. D'après les constatations ci-dessus, et d'après l'évolution de la maladie, on pose le diagnostic de *spina ventosa*.

L'extirpation du métacarpien avec son doigt ou du métacarpien seul aurait été désavantageuse, tant au point de vue fonction qu'au point de vue esthétique. Encouragé par les beaux résultats de greffe osseuse, on tente une greffe dans ce cas. La greffe était indiquée, d'autant plus que cette lésion osseuse tuberculeuse n'a pas présenté de fistules et qu'ainsi les tissus environnants n'ont pas été infectés.

Voici la façon dont on a procédé :

Opération le 17 mars 1911. — Anesthésie générale au chloroforme. Incision longue de 12 centimètres à la partie dorsale et interne du 5e métacarpien, commençant à l'extrémité supérieure de celui-ci et descendant à 1 centimètre sous l'articulation métacarpo-phalangienne. On atteint le bout inférieur du métacarpien, que l'on désarticule de sa phalange; *on l'énuclée d'une seule pièce de bas en haut*, tout en se tenant très près de l'os. On fait l'hémostase et on bourre la plaie de mèches jusqu'à ce que l'on prélève le greffon du pied.

Prise du greffon. — On fait une incision de 10 centimètres sur la face dorsale du 5e *métatarsien;* on désarticule celui-ci de sa phalange et on résèque les deux tiers antérieurs; suture de la plaie du pied. Le greffon prélevé est *introduit dans la plaie de la main;* on suture les muscles par-dessus par quelques points au catgut. Suture cutanée, mettant une *mèche*, entre les téguments et les muscles, qu'on enlève quarante-huit heures après.

La pièce anatomique nous montre bien que nous nous trouvons en présence d'une *spina ventosa* et l'examen détaillé du professeur Babes confirme le diagnostic tuberculose.

Suites opératoires. — Vingt-quatre heures après l'opération, légère ascension thermique, de 37°8, qui le lendemain tombe à 37°2. Depuis, le malade n'a plus eu de fièvre. On enlève les fils le onzième jour. La réunion se fit par première intention.

Quelques jours après l'opération, le malade put marcher, ne présentant aucune gêne du côté du pied. La main opérée a présenté pendant quatorze jours un *œdème* qui s'étendait à toute la paume et à la face dorsale de la main, œdème qui gênait beaucoup les mouvements de flexion des doigts. Peu à peu l'œdème disparut et il ne resta plus qu'un petit point fluctuant qui fut ponctionné, iodé et guérit.

Un mois après l'opération, le malade était complètement guéri, pouvant exécuter avec ses doigts tous les mouvements avec la plus grande facilité.

OBSERVATION CLXXIV

SIEVERS. — **Transplantation d'une phalange d'orteil à la place d'une phalange de doigt atteinte de sarcome à myéloplaxes.**

C'est un cas de transplantation totale d'une phalange avec ses deux surfaces articulaires que rapporte Springer. Il s'agissait d'un jeune homme de douze ans qui présentait une tumeur osseuse de la seconde phalange de l'annulaire gauche; la radiographie montrait une transparence anormale de l'os avec boursouflure. On fit le diagnostic qui se trouva vérifié par l'examen microscopique ultérieur, de sarcome à myéloplaxes.

Pour éviter la mutilation d'une résection ou d'une amputation Springer fit l'ablation en totalité de la phalange malade et greffa à sa place la première phalange du quatrième orteil du pied gauche, prélevée en totalité, avec ses deux surfaces articulaires ; pour

remplacer la phalange de l'orteil enlevée, Springer préleva un petit fragment du bord antérieur du tibia.

Le résultat fut bon et au bout de quatre mois, le doigt restauré pouvait être fléchi à 60°.

L'extension était plus difficile ; mais le doigt était indolent et le malade pouvait s'en servir avec facilité.

OBSERVATION CLXXV

LEXER. — **Résection de la moitié d'un cubitus gauche, greffe d'un fragment tibial prélevé sur un membre amputé** (37e *Congrès*, etc.)

Homme, quarante-huit ans, résection de la *moitié inférieure* du cubitus pour sarcome myélogène ; on taille dans la *moitié inférieure d'un tibia*, provenant d'une *jambe amputée*, un fragment convenable avec surface cartilagineuse. La cavité médullaire est plombée, le périoste n'est conservé qu'en partie, car on a été obligé d'amincir beaucoup l'os pour le rendre de grosseur égale au cubitus. *Fixation du transplant par enclavement dans le cubitus et points au catgut sur le massif carpien. Réussite. Position de la main normale, forme de l'avant-bras normale ; quatre semaines après l'opération le malade se sert de sa main et la remue sans douleur ; il a repris sa profession d'instituteur et prétend même qu'il peut jouer du piano.*

OBSERVATION CLXXVI

KÜTTNER. — **Extirpation de la partie supérieure du fémur, transplantation d'un fragment analogue prélevé sur un cadavre onze heures après la mort et conservé pendant vingt-quatre heures** (40e *Congrès allemand de chirurgie*, avril 1911, p. 84.)

Franz F..., trente et un ans, entre à la clinique le 14 février 1910. En août 1909 a éprouvé des douleurs à la hanche et s'est mis à boiter ; en décembre une tumeur est apparue à la partie supérieur du fémur. Gêne de la marche.

Actuellement : tumeur grosse comme un œuf d'autruche, adhérente à l'extrémité supérieure du fémur, peau tendue, circulation veineuse superficielle.

Opération 17 *février* 1910. Bande Mombourg, éther. Incision longitudinale, *extirpation de l'extrémité supérieure du fémur* (17 *centimètres*) avec tumeur. Greffe d'un fragment analogue prélevé onze heures après le décès d'un homme mort de tumeur cérébrale ; fragment conservé en glacière pendant vingt-quatre heures dans le liquide de Ringer sans chloroforme. Fixation *avec une cheville d'ivoire dans le canal médullaire. Muscles suturés* autant que possible sur le greffon. Appareil plâtré. Suites opératoires normales. Examen histologique : chondro-sarcome.

28 mars. Radiographie : Bonne position du greffon, pas de traces de cal ; 2 avril, appareil plâtré enlevé, plaie cicatrisée, début de consolidation. Nouveau plâtre. Un mois plus tard, 10 *mai*, la radiographie indique un cal solide, on ne peut discerner s'il vient du fémur ou du transplant. Un mois plus tard le malade se lève, 4 mois après l'opération.

12 *avril*, il marche avec un appareil.

6 *octobre on enlève l'appareil : os solides, atrophie musculaire, massage, appareil à attelles. Vers la fin du mois tous les mouvements de la hanche sont possibles, le malade fléchit et étend la jambe, le membre étant soulevé.*

15 novembre : *marche avec appareil, métastase, mamelon.*

7 *décembre : marche sans appareil avec canne ; le malade recupère chaque jour ses mouvements, les muscles se développent ; dans le courant du mois le malade marche librement, la rotation du membre est presque normale, la flexion aussi, l'abduction et l'adduction possibles jusqu'à* 30 *et* 40°. *Etendu sur le dos il élève normalement et rapidement le membre.* Malheureusement les métastases se multiplient. Mort le 15 mars, plus d'une année après l'opération.

Note d'autopsie concernant la pièce transplantée. Nulle part trace de résorption sur la

partie inférieure du transplant, cal de 8 centimètres de hauteur, coloration rouge. Toute la pièce est recouverte de tissu conjonctif très peu différent du périoste, ce tissu passe sur le cal et se continue avec le périoste du fémur. Tête articulaire entièrement recouverte par une capsule néoformée qui s'insère sur le pourtour cotyloïdien et le cal du transplant. Une fenêtre dans la capsule montre des surfaces articulaires polies sauf un petit anneau à la périphérie. Les trois fessiers s'insèrent sur le grand trochanter en leur place normale (fig. 7).

Sur une coupe médiane : transplant plus pâle que le fémur ; la moelle du tissu spongieux est jaunâtre, rouge de place en place. A la partie inférieure on voit l'union du fémur et du transplant. Un cal déborde les deux os qui sont intimement soudés.

OBSERVATION CLXXVII

Küttner. — **Extirpation du tiers supérieur du fémur, greffe d'un fragment analogue prélevé trois heures après la mort et conservé pendant vingt-quatre heures.** Guérison complète malgré deux récidives sarcomateuses et une fracture du cal, 40e *Congrès*, etc.

Casimir R..., trente-neuf ans, entre à la clinique le 25 mars 1910. Depuis un an et demi douleurs à la hanche, boiterie. Actuellement tumeur grosse comme une pomme sur la face postérieure du grand trochanter gauche. Mouvements limités. Biopsie : chondrome. Le malade quitte la clinique et revient en juillet, la tumeur ayant grossi et son état général dépérissant.

29 juillet. Opération. Bande Mombourg, éther. Incision longitudinale, Résection *du tiers supérieur du fémur avec cartilage articulaire*. Transplantation du fragment analogue prélevé *trois heures après* la mort (affection cardiaque) et conservé *vingt-quatre heures en glacière* dans du Ringer non chloroformé. *Fixation avec une cheville osseuse pourvue du périoste et prélevée sur le même cadavre. Fixation des muscles* sur le greffon. Plâtre prenant le pied, la jambe, la cuisse, le bassin.

Suites opératoires assez bonnes.

5 *octobre. Plâtre enlevé, fragments consolidés, nouvel appareil ; un mois plus tard,* 15 *novembre, cal solide.* La radiographie, montre le cal nettement en dehors et en dedans, on ne peut dire s'il vient du fémur ou du transplant. *Commencement décembre, récidive locale grosse* comme le poing, extirpation. On constate dans la profondeur *un cal fibreux* bien constitué. Guérison normale.

Au début de *janvier* 1911 *fracture spontanée du cal et de la cheville* ; angulation très nette des fragments osseux, membre en rotation externe. Réduction sous anesthésie. Appareil plâtré (voir la radiographie). A la fin du mois le malade se lève avec son appareil, et marche soutenu par des béquilles.

25 février. On enlève *le plâtre, consolidation des fragments*, mais angle saillant en avant. Dans le courant de mars nouvelle *récidive sous la peau*, opération *à l'anesthésie* locale. Examen histologique : chondro-sarcome.

20 *avril*. Présentation du malade au Congrès. Le mois suivant il est renvoyé chez lui *avec de très bons mouvements dans la hanche ;* l'articulation se mobilise.

OBSERVATION CLXXVIII

Küttner. — **Extirpation du tiers supérieur du tibia avec sa surface articulaire, transplantation d'un fragment analogue prélevé trois heures après la mort et conservé pendant vingt-quatre heures.** Guérison, 40e *Congrès*, etc.

Bruno P..., quarante-cinq ans, entre à la clinique le 3 *avril* 1910. Depuis quelques mois il porte sur la tubérosité antérieure du tibia une tumeur grosse comme un œuf. Rien au niveau de l'articulation. Diagnostic : chondrome. Le malade quitte la clinique et doit revenir lorsque l'on pourra se procurer un greffon.

4 *juin. Opération.* Anesthésie à l'éther, pas de bande pour l'hémostase. Incision longitudinale, extirpation du *tiers supérieur du tibia*, on conserve *la moitié du ménisque interne*. Greffe avec *fragment analogue* (12 centimètres) prélevé trois heures *après la mort* et con-

servé vingt-quatre heures en glacière dans du Ringer sans chloroforme ; on fixe le transplant avec une *cheville osseuse prélevée sur le même cadavre*. Pendant l'opération la moelle du greffon s'échappe dans la plaie. Réunion des tissus en 4 ou 5 plans. Appareil depuis les ischions jusqu'aux orteils.

Suites opératoires normales, léger suintement dans le plâtre. L'examen microscopique indique qu'il s'agit d'un chondrome.

12 *juillet. On enlève le plâtre.* Il y a une *petite fistule* par où s'échappe la moelle osseuse qui était restée dans la plaie. Nouvel appareil. La radiographie montre un greffon en bonne attitude. Le 27 du même mois on change l'appareil : la *fistule ne coule plus*. Nouveau plâtre et le *malade part chez lui*.

6 octobre. Retour, on enlève l'appareil, pas de fistule, le malade repart.

6 décembre. Le malade *revient*. Le médecin de la campagne a fait une incision au niveau *de la fistule* reproduite, et pansé à plat. Le malade se promène avec l'appareil de Hessinger ; la fistule *se cicatrise*, le patient s'en va.

18 janvier 1911. Retour, pas de fistule, on enlève l'appareil, on essaie *de faire marcher le malade sans béquilles, on réussit. La flexion passive se fait à* 45°. *Le* 19 *juin* le malade donne de ses nouvelles ; *il ne porte plus d'appareil, marche avec une canne, reste debout sans appui, le genou peut exécuter comme auparavant tous les mouvements de flexion et d'extension*. (Voir fig. 8 et 9.)

OBSERVATION CLXXVIX

WALTHER. — **Greffe de l'extrémité supérieure du péroné pour remplacer l'extrémité inférieure du radius.** (*Bulletins et mémoires de la Société de Chirurgie*, séance du 24 mai.)

Félicie T..., trente ans, porte depuis quelques mois une tumeur sur l'extrémité inférieure de son radius. Depuis le 30 janvier 1911, la tumeur augmente rapidement et gêne les mouvements. Elle est actuellement de la grosseur d'un œuf. On porte le diagnostic d'ostéo-sarcome.

Opération le 5 *avril* 1911. Incision longitudinale, résection de l'extrémité inférieure du radius, conservation de quelques *débris de la capsule radiocarpienne*. Greffe d'un fragment de péroné *prélevé sur* la même malade : l'extrémité inférieure taillée en pointe est enfoncée dans le canal médullaire du radius. On suture *au catgut sur l'extrémité articulaire les débris capsulaires*. Drain, appareil plâtré. Diagnostic histologique : sarcome à myéloplaxes.

Suites opératoires excellentes ; drain enlevé le 8 avril. Au bout d'une *quinzaine de jours on mobilise le bout des doigts*.

10 mai. On enlève le plâtre ; la radiographie indique une légère déviation du fragment *greffé, on place deux attelles* et une bande de flanelle.

23 mai. Consolidation parfaite, correction *parfaite du déplacement*. Le 24 mai, le malade est présenté à la Société de chirurgie, *les doigts sont mobiles, les mouvements de flexion et d'extension assez faciles*. Il y a un peu de *raideur dans l'articulation métacarpophalangienne du pouce*, mais en somme tous les *mouvements de l'avant-bras et de la main* persistent.

Le poignet *n'est pas douloureux ; les mouvements passifs* d'extension et de flexion *sont possibles entre* 20 *et* 30°, *les mouvements actifs* entre 1 *et* 20°. La soudure radio-péronière *semble absolue*, en mettant la main en supination on entraîne le radius.

Actuellement, en *mars* 1912, la malade va très bien, elle a repris son service de bonne à tout faire, *travaille sans* fatigue. La nouvelle articulation péronéo-carpienne est solide *et mobile*, le carpe n'est pas déplacé. Le résultat est donc jusqu'ici *parfait*.

OBSERVATION CLXXX

Résection de l'extrémité inférieure du radius, greffe d'une phalange. (Observation de Tietze d'après Lexer. *Medizinischen Klinik*, 1888, n° 22.)

« En étudiant la littérature des greffes osseuses, dit Lexer, je vis que déjà Tietze, après résection de l'extrémité inférieure d'un radius pour éviter une position de contrac-

ture de la main, greffa avec succès la phalange du gros orteil du sujet dont la base pourvue de cartilage était destinée à s'articuler avec le scaphoïde.

GREFFES ARTICULAIRES COMPLÈTES SANS CAPSULE NI SYNOVIALE

OBSERVATION CLXXXI

LEXER. — **Résection d'un genou pour ankylose, greffe d'un fragment analogue prélevé sur un membre amputé. Deuxième opération pour transplantation sur l'article d'un lambeau de vaginale. Troisième opération pour réfection de l'appareil d'extension.** (*Centralblatt für Chirurgie*, 1910, n° 31, p. 18 à 21.)

Jeune fille de dix-neuf ans ; ankylose à angle droit du genou gauche pour arthrite ostéomyélitique ancienne.

Opération : grand lambeau antérieur, portant sur sa face profonde la rotule *et le reliquat du ligament rotulien*. Résection cunéiforme de l'article ankylosé. Brèche de 5 à 6 centimètres.

On greffe un *genou prélevé au moment même sur un membre* amputé pour gangrène sénile, la *capsule et les ménisques sont enlevés*, on laisse *les ligaments croisés*. Le transplant est encloué sur les extrémités osseuses. Le *ligament rotulien du porteur suturé au périoste du greffon*. Appareil plâtré.

Guérison sans incident. Dès la *cinquième semaine la radiographie indique la présence d'un cal, on mobilise* prudemment. Malheureusement peu à peu la *rotule se soude* à l'article.

Deuxième intervention trois mois après la greffe, on extirpe la rotule. Les épiphyses du greffon sont fixées ; les surfaces articulaires lisses et normales ; il n'existe dans l'article qu'un léger exsudat fibrineux.

Excision d'un petit fragment. Les cellules cartilagineuses sont en grande partie conservées, les espaces médullaires remplis de vaisseaux sanguins ; les mailles du tissu spongieux en partie nécrosées, mais il s'est formé des portions d'os nouveau. Les ligaments croisés incisés saignèrent.

En quatre mois on obtint une mobilité passive de 45° sans mouvements anormaux ; cette mobilité n'augmentant pas, on greffe un lambeau de membrane d'hydrocèle au-devant de l'article. Au cours de l'opération on constate que les surfaces articulaires sont lisses et traversées par des vaisseaux visibles. Les ligaments croisés saignent à l'incision. Les fortes masses cicatricielles remplacent les ligaments latéraux.

Les suites opératoires sont bonnes, la flexion passible devient possible jusqu'à l'angle droit.

Douze semaines plus tard on pratique *une greffe musculaire autoplastique ;* on *rabat un fragment du droit antérieur* que l'on suture à un lambeau du jambier antérieur. Au cours de l'*opération on constate que la vaginale greffée est remplacée par une callosité dure et blanche ayant l'épaisseur du pouce.*

La malade après ces diverses opérations put *marcher sans canne mais avec une légère boiterie ; elle monte les escaliers sans s'appuyer, pour descendre la démarche est un peu hésitante.* Les figures montrent la mobilité actuelle. Le degré minime d'extension qui n'a pu être obtenu que par une plastique musculaire étant encore insuffisant, on essaiera une nouvelle opération.

OBSERVATION CLXXXII

LEXER. — **Résection d'un genou pour ankylose à un angle droit, greffé d'une pièce analogue.** (*Centralblatt für Chirurgie*, 1910, n° 31, etc.)

De la même manière, j'ai opéré il y a quatre mois une jeune fille de vingt-six ans qui présentait une *ankylose à angle droit du genou gauche* consécutive à une *arthrite tuberculeuse*. Ici aussi je *laissai les ménisques intacts entre les fragments épiphysaires transplantés. Le ligament rotulien manquait ainsi que la rotule.*

On a obtenu *grâce à des mouvements passifs* un léger degré de mobilité qui fait des

progrès frappants *dans ces dernières* semaines. Les deux genoux greffés présentent aujourd'hui sur les radiographies des surfaces articulaires *lisses*, un cal puissant *passant comme un pont sur les disques* épiphysaires et rétablissant une forme quasi normale de l'os. *Les mouvements et la charge articulaire produite par la marche sont indolores.*

OBSERVATION CLXXXIII

LEXER. — **Résection d'un genou, greffe d'un fragment analogue.** (*XXXIX*e *Congrès*, etc.).

Homme de vingt ans chez lequel on a fait *il y a quatre mois* une *transplantation du genou* (extrémités articulaires *et ligaments* croisés sans synoviale), et dont on a commencé la mobilisation active depuis huit semaines. La flexion *atteint actuellement* 30°. L'articulation transplantée est recouverte seulement par la peau, car on a enlevé le tendon quadricipital avec la rotule; on fera plus tard une autoplastie musculaire pour reconstituer l'appareil d'extension.

OBSERVATION CLXXXIV

HINZ. — **Résection du genou pour arthrite tuberculeuse, greffe d'une pièce analogue prélevée sur un sujet mort d'accident, échec partiel.** (*Deutsche medizinische Wochenschrift*, t. XXXVIII, n° 46, 16 nov. 1911, p. 2135.)

Homme de vingt et un ans, entre à l'hôpital le 2 juillet 1910; arthrite tuberculeuse du genou, subluxation du tibia en arrière.

Opération le 20 juillet. Grand lambeau antérieur, résection de l'article malade, transplantation d'une pièce semblable prélevée sur un sujet mort d'accident une heure et demie auparavant. On laisse sur la pièce les ménisques et les ligaments croisés. Pas de suture osseuse, appareil plâtré.

Premier pansement le neuvième jour, réunion parfaite; mais bientôt fistule par où sort du pus.

Le 29 septembre radiographie. Les os sont en bonne place. Au bout de quelque temps deuxième fistule, crépitation dans le genou. La radiographie montre l'atrophie du transplant.

7 octobre. Incision sur une fistule ; les os paraissent soudés, mais le cartilage articulaire est détruit, les os transplantés ont l'air d'être nécrosés, mais ils saignent à la curette, on attend, la suppuration continue.

31 mai 1911. Résection typique du genou. *Le fragment tibial est complètement soudé par un cal osseux, le cartilage est détruit; le fragment fémoral est presque entièrement résorbé.*

GREFFES D'ARTICULATIONS COMPLÈTES AVEC CAPSULE ET SYNOVIALE

OBSERVATION CLXXXV

LEXER. — **Greffe d'un genou complet avec capsule synoviale et cartilage de conjugaison, fistulisation au troisième mois.** (*Medizinischen Klinik*, 1908, n° 22.)

Enfant ayant une *ankylose du genou*, opération : grand lambeau antérieur, résection de l'article, greffe d'un fragment *composé des épiphyses articulaires avec cartilage de conjugaison, des ménisques, des ligaments croisés de la capsule et de la synoviale.* La rotule a été enlevée et la brèche refermée. La pièce est prélevée *sur un membre atteint de paralysie* infantile. Le greffon est fixé au fil métallique, *le tendon rotulien est suturé* à la tubérosité *antérieure* du tibia transplanté. On commence la *mobilisation dès le deuxième mois, les mouvements apparaissent précocement* mais l'auteur *ajoute qu'il y eut une fistule au troisième mois.*

PATENT OFFICE LIBRARY

OBSERVATION CLXXXVI

BUCHMANN. — **Greffe d'une articulation métacarpo-phalangienne dans la brèche formée par une résection du coude.** (Obs. signalée par Lexer dans *Medizinischen Klinik*, n° 22, avec l'indication suivante : Nach einem vorlage in Petersburg am, 25 Marz, *Centralbl. f. Chir.*, vom 9 mai 1908).

Entre temps Büchmann, de Pétersbourg, a relaté 2 cas de greffe de toute une articulation métacarpo-phalangienne prélevée, sans ouvrir la capsule, chez les malades eux-mêmes pour remplacer une ankylose osseuse du coude.

OBSERVATION CLXXXVII

VAUGHAN. — **Transplantation d'une articulation du genou. Succès partiel.** (*Surg. gynec. et obstetr.*, Chicago, 1911, XIII, 80.)

G. A. K., homme blanc, trente ans, reçu en août 1908, depuis plusieurs années est porteur d'une tumeur blanche fistulisée du genou gauche. Ankylose en légère flexion. En octobre son état général s'aggrave.

Opération 24 janvier 1909. Ether. Grand lambeau antérieur. On relève la rotule, l'articulation est pleine de pus. Résection. On place dans la brèche une articulation entière dont on n'enlève que la rotule. L'article est greffé trois heures après la mort du donneur. Fixation par 4 fils métalliques, drainage, pansement.

Suites opératoires. L'état général s'améliore, mais la suppuration devient plus intense que jamais. Le 16 avril élimination du cartilage semi-lunaire interne, le 19 mai pas de mouvements entre les fragments, mais la radiographie ne montre pas de cal ; le 2 juillet, la suppuration continue, on enlève les fils métalliques. Le 2 décembre on coupe à la pince une portion osseuse saillante du condyle fémoral ; il y a une hémorragie franche.

En mars 1910 des granulations recouvrent les parties transplantées, la suppuration continue ; en août l'état général s'aggrave ; mort le 14 du même mois, un an, six mois et vingt et un jours après l'opération.

Autopsie : Les parties transplantées sont en grande partie résorbées (environ les deux tiers), à leur place il s'est formé de l'os nouveau. Le cartilage est entièrement disparu. Il y a une union partielle entre le greffon et le fémur, mais une union parfaite entre le greffon et le tibia.

OBSERVATION CLXXXVIII

DEUTSCHLANDER (Hambourg). — **Sur la greffe articulaire totale du genou.** (Présentation à la *Société des Chirurgiens de l'Allemagne du Nord-Ouest*, 8 novembre 1915, in *Zentralblatt für Chirurgie*, tome XLI, n° 1, 3 janvier 1914, p. 20.)

D. présente un jeune garçon de treize ans, chez qui il a exécuté une transplantation totale d'un genou provenant d'un autre enfant atteint de paralysie infantile et auquel il était indiqué de faire une arthrodèse. Le transplant comprenait, outre les extrémité articulaires du fémur et du tibia, la plus grande partie de la capsule articulaire, les ménisques, tout l'appareil ligamenteux, enfin la rotule avec son ligament rotulien et une partie du cul-de-sac supérieur. L'opération eut d'abord des suites absolument aseptiques ; mais, au quinzième jour, on assista à la nécrose des parties conjonctives du transplant qui s'éliminèrent par suppuration. Par suite de cette suppuration, la surface articulaire tibiale transplantée perdit toute fixation et se luxa dans la partie postérieure de l'articulation, où elle se comporta comme un corps étranger, empêchant tout jeu de l'articulation. La rotule se nécrosa sans doute et s'élimina également peu à peu ; en tout cas, dans la suite, on n'en trouva plus traces. Par contre, malgré la suppuration, les condyles fémoraux se maintinrent, empêchant, par leur interposition, l'ankylose par soudure des extrémités réséquées.

Le résultat est que, dix mois après l'opération, on constate l'existence d'une néarthrose mobile dont les mouvements sont, il est vrai, très peu étendus et même pratiquement peuvent être considérés comme nuls par suite de la présence du plateau tibial luxé en arrière. Mais l'auteur se propose d'enlever ultérieurement ce fragment du transplant et il espère ainsi rendre à son opéré une articulation plus utile.

OBSERVATION CLXXXIX

GOEBELL (Kiel). — **Remplacement des articulations des doigts par les articulations des orteils.** (*Muenchener medizinische Wochenschrift*, tome LX, n° 29, 22 juillet 1913, p. 1598-1599 avec 2 fig.).

Un violoniste de trente-sept ans souffre depuis un an d'une blennorragie atteignant l'articulation de la phalangine avec la phalangette du petit doigt du côté gauche. Résection de cette articulation ; résection sans ouverture articulaire de l'articulation de la phalange avec la phalangine du 2e orteil gauche. Cette articulation est transplantée à la place de l'articulation malade réséquée. Onze jours après, guérison absolue de la plaie opératoire ; deux mois après, l'opéré annonce qu'il a pu reprendre ses exercices de violon et se servir de son petit doigt, presque sans douleur. Dix mois après, le malade redonne pour la première fois un concert. Examiné alors, son petit doigt montre, dans son ensemble, des mouvements aussi étendus que celui du côté droit. Néanmoins, au niveau de la 2e articulation, les mouvements actifs sont réduits de 86° ; à la radiographie on constate la parfaite vitalité du transplant, la forme de l'orteil étant facilement reconnaissable.

OBSERVATION CXC

Station physiologique du Collège de France.

S. VORONOFF. — **Greffe de l'articulation métacarpo-phalangienne du 2e doigt de la patte antérieure gauche, à la place de l'articulation métacarpo-phalangienne du 4e doigt de la même patte. Chien n° 5.**

Opération, lundi le 3 mai 1915. — Un grand chien noir, pesant 32kg,200, a reçu dans la veine saphène externe une injection d'une solution physiologique contenant 3gr,5 de chloralose ; au bout d'un quart d'heure, sommeil parfait qui a duré cinq heures.

La patte antérieure gauche, soigneusement épilée la veille, a été badigeonnée à la teinture d'iode et a été entourée de champs stérilisés. Du reste, grâce à la présence à la Station physiologique du Collège de France d'une salle d'opération pourvue d'autoclave et de Poupinel, une asepsie parfaite a pu être toujours assurée durant les opérations.

L'opération a débuté par l'extirpation de l'articulation métacarpo-phalangienne du 2e doigt. A cet effet, nous avons tracé une incision courbe empiétant sur le métacarpe et sur la phalange et correspondant par son milieu à l'articulation. L'incision contourne donc l'articulation mais passe en dehors d'elle. La peau réséquée et réclinée, on trouve le tendon de l'extenseur qu'on dégage prudemment, de façon à ne pas ouvrir l'articulation à laquelle il est adhérent. Une mèche de gaze introduite sous ce tendon permet de le garder écarté de l'articulation et le préserve des coups de bistouris et de ciseaux. On détermine les lignes de sections osseuses sur le métacarpe et sur la phalange, immédiatement au-dessus et au-dessous de l'articulation et on incise le périoste à un demi-centimètre au delà de ces lignes. A l'aide d'une petite rugine, on récline le périoste de façon à avoir un manchon long d'un demi-centimètre qui dépassera en haut et en bas le greffon articulaire, après qu'il sera réséqué. Cette section est pratiquée à l'aide de fortes cisailles bien pointues. Elle doit être faite très prudemment et ne doit entamer que l'os. Tenant le greffon relevé avec un petit davier, on glisse alors un bistouri étroit entre l'os et le périoste postérieur, non encore entamé, et on le sectionne à un demi-centimètre au delà de la section osseuse. A ce moment on ne peut pas encore prélever le greffon articulaire. On doit d'abord dégager le tendon du fléchisseur qui glisse sur une sorte de poulie cartilagineuse, faisant partie de la face postérieure de l'articulation. Une gaine adhérente à

PATENT OFFICE LIBRARY



Fig. 48. — Radiographie de la patte antérieure gauche du chien n° 5.

cette poulie entoure le tendon et le maintient contre elle. Il faut donc l'inciser, pour

rendre libre le tendon et prélever, enfin, l'articulation que rien ne retient plus au fond de la plaie. En attendant d'être greffée, elle est déposée dans une compresse imbibée du liquide de Ringer. On parfait l'hémostase et on ferme la plaie avec des crins de Florence.

On résèque alors la 4e articulation métacarpo-phalangienne de la même patte pour porter, dans la brèche ainsi faite, l'articulation métacarpo-phalangienne du 2e doigt.

En effet, pour ne pas immobiliser deux pattes à la fois, ce qui aurait présenté trop d'inconvénients pour les soins ultérieurs à donner à l'animal et l'aurait empêché de marcher (ce qui lui est possible avec trois pattes), nous avons préféré greffer une articulation prélevée à la même patte.

Notre but étant d'étudier la possibilité de l'autogreffe d'une articulation métacarpo-phalangienne, il était, en réalité, indifférent pour la démonstration du fait, que l'articulation soit greffée à la même patte ou à une autre du même animal.

Nous avons donc pratiqué une incision courbe sur l'articulation métacarpo-phalangienne du 4e doigt, avons récliné le tendon de l'extenseur et avons réséqué l'articulation en conservant le tendon du fléchisseur.

Cette seconde opération n'a différé de la première que par la façon de traiter le périoste. En effet, autant il y avait intérêt de garder un manchon périosté dépassant les deux bouts du greffon, autant il y avait intérêt de conserver un semblable manchon aux extrémités du métacarpe et de la phalange entre lesquels ce greffon sera placé. Pour y parvenir, après avoir déterminé les lignes de sections osseuses sur le métacarpe et sur la phalange, afin d'avoir après leur résection une brèche pouvant exactement contenir le greffon, nous avons incisé le périoste, non pas au delà des futures sections, mais en deça, plus près de l'articulation et avons réséqué les os seulement, après avoir récliné les manchons périostés en haut vers le métacarpe, en bas vers la phalange. Ceci fait, et la brèche débarrassée de l'articulation, le greffon y fut porté. Etant de mêmes dimensions que l'article prélevé, il s'est adapté exactement aux extrémités osseuses réséquées. Par quelques points au catgut nous avons suturé les manchons périostés du greffon à ceux des extrémités du métacarpe et de la phalange, nous avons placé le tendon du fléchisseur dans sa nouvelle poulie cartilagineuse et le tendon de l'extenseur a repris sa place au milieu de la face antérieure de l'articulation. Les tissus sous-cutanés ont été ensuite suturés sur le greffon, de façon à l'enserrer étroitement et le bien maintenir. La peau fut suturée avec des crins de Florence sans drainage.

Un appareil plâtré fut appliqué à la fin, de manière à avoir la patte fléchie sur l'avant-bras, empêchant ainsi l'animal de s'en servir.

Le 12 mai. Nous avons enlevé l'appareil plâtré. Réunion par première intention. La peau de la patte est légèrement irritée, l'appareil plâtré fut réappliqué.

Le 20 mai. Revu la patte ; tout va bien, appareil.

Le 3 juin. Revu la patte ; tout va bien. La peau est encore un peu irritée au niveau de l'articulation. Appareil.

Le 19 juin. Radiographie faite par le Dr Contremoulin à l'hôpital Necker. Elle montre que les surfaces osseuses se sont parfaitement soudées. L'articulation conserve un espace libre entre les surfaces articulaires (fig. 48).

Le 12 juillet. Etat excellent. L'animal est laissé sans appareil. Il marche et court sans la moindre boiterie. L'articulation paraît parfaitement souple et indolore. Nous nous proposons d'attendre une année avant de prélever l'articulation greffée pour lui faire ainsi subir un examen histologique après un laps de temps suffisamment long, pour que es divers éléments aient pu accomplir un remaniement complet.

OBSERVATION CXCI

Station physiologique du Collège de France.

S. Voronoff. — **Greffe de la 5e articulation métacarpo-phalangienne à la place de la 3e articulation de la même patte. Chien n° 8.**

Opération, lundi le 24 mai 1915. — Un beau chien de chasse, blanc avec des taches brunes, pesant 24 kilogrammes.

Injection intra-veineuse de 2gr,5 de chloralose. Incision cutanée très courbe, résec-

tion de la 3e articulation métacarpo-phalangienne de la patte antérieure gauche, comme dans l'observation précédente. Nous avons trouvé inclus dans le tendon de l'extenseur un petit os sésamoïde, formant une sorte de petite rotule au-dessus de l'articulation. Nous l'avons conservé.

Résection de la 1re articulation qui est prélevée en entier, sans être ouverte. Nous avons

Fig. 49. — Radiographie de la patte antérieure gauche du chien n° 8.

observé que la poulie cartilagineuse, sur laquelle glisse le tendon du fléchisseur du 1er doigt, est sensiblement plus volumineuse que celle de la 3e articulation.

Du reste, tout le greffon parait plus volumineux que l'articulation qu'il est destiné à remplacer.

On parvient pourtant à l'introduire dans la brèche laissée par le prélèvement de cette articulation et on suture les manchettes de périoste, le tissu sous-cutané et la peau.

La nouvelle articulation du 3e doigt est donc présentée par l'articulation métacarpo-phalangienne de la 1re, sur laquelle s'adapte l'os sésamoïde de la 3e.

Le 1er juin. — Nous avons enlevé l'appareil plâtré. Réunion par première intention au niveau de la 3e articulation greffée. Désunion partielle de la plaie au niveau de la 1re articulation réséquée. Appareil plâtré.

Le 6 juin. — Cicatrice parfaite au niveau de la greffe. La plaie au niveau de la 1re articulation est en train de se combler.

Le 20 juin. — La patte est complètement guérie.

Le 12 juillet. — L'appareil plâtré est définitivement enlevé.

La nouvelle articulation fait bosse au milieu de la patte.

La radiographie faite à l'hôpital Necker, un mois après l'opération, indique la disparition de l'espace libre entre les surfaces cartilagineuses (fig. 49).

L'articulation s'est pourtant parfaitement greffée et quatre mois après l'opération elle fut trouvée souple, mobile. Le chien qui boitait les premiers 3 mois, marche, court actuellement sans la moindre boiterie.

OBSERVATION CXCII

Station physiologique du Collège de France.

S. Voronoff. — **Greffe de la 5e articulation métacarpo-phalangienne à la place de la 3e articulation de la même patte. Chien n° 9.**

Opération mercredi, le 2 juin 1915 en présence du professeur Gley. — Un grand chien de chasse, pareil au n° 8, mais ayant les taches blanches beaucoup plus larges, de 24 kilos.

Même opération sur la patte antérieure gauche, comme dans l'observation précédente, mais l'os sésamoïde ne fut pas gardé.

Les suites opératoires furent en tout point excellentes. Réunion par première intention. Suppression de l'appareil au bout de 6 semaines.

Résultat fonctionnel parfait. L'articulation greffée demeure souple, le chien court et saute, sans que rien dénote qu'il ait subi une greffe.

La radiographie faite à l'hôpital Necker accuse un espace clair entre les surfaces articulaires, elle est donc libre (fig. 50).

OBSERVATION CXCIII

Station physiologique du Collège de France.

S. Voronoff. — **Greffe de la 3e articulation métacarpo-phalangienne à la place de la 5e articulation de la même patte. Chien n° 10.**

Opération vendredi, le 11 juin 1915. — Un gros chien noir, ventre gris, pesant 25 kilogrammes. Il a déjà servi à une autre expérience, le 9 avril de la même année.

La 3e articulation métacarpo-phalangienne a été transplantée, sans être ouverte, dans la brèche laissée par la résection de la 1re articulation de la même patte.

Suites opératoires excellentes. Réunion par première intention.

Actuellement : articulation souple, démarche parfaite. Soudure complète en bas. En haut elle est encore incomplète. La radiographie a été faite à l'hôpital Necker le 24 juillet 1915 (fig. 51).

OBSERVATION CXCIV

Station physiologique du Collège de France.

S. Voronoff. — **Greffe de la 5e articulation métatarso-tarsienne à la place de la 3e articulation de la même patte. Chien n° 12.**

Opération samedi, le 26 juin 1915. — Une jeune chienne jaune avec des taches blanches, pesant 21 kilogrammes.

L'opération a porté sur la patte postérieure gauche.

Cette fois-ci, l'articulation à greffer a été ouverte. Sa synoviale et sa capsule ont été réséquées en grande partie, — les faces antérieure et latérales.

PATENT OFFICE LIBRARY

Fig. 50. — Radiographie de la patte antérieure gauche du chien n° 9.

Fig. 51. — Radiographie de la patte antérieure gauche du chien n° 10.

Aucun accident dans les suites opératoires. Réunion par première intention.
Six semaines après l'opération l'appareil a été enlevé. La radiographie a été faite le



Fig. 52. — Radiographie de la patte antérieure gauche de la chienne n° 12.

24 juillet à l'hôpital Necker. On n'y observe pas d'espace clair entre les surfaces articulaires. La chienne marche et court sans la moindre boiterie (fig. 52).

OBSERVATION CXCV

Station physiologique du Collège de France.

S. Voronoff. — **Greffe de la 5e articulation métacarpo-phalangienne à la place de la 3e articulation de la même patte. Chien n° 15.**

Opération vendredi le 23 *juillet* 1915. — Chien de chasse gris, pesant 24 kilogrammes. Opéré par le procédé habituel sur la patte antérieure gauche. Réunion par première intention. Résultat fonctionnel parfait. Marche et court sans que rien ne dénote qu'il ait subi la greffe de l'articulation.

N'a pas encore été radiographié.

PATENT OFFICE LIBRARY

BIBLIOGRAPHIES

BIBLIOGRAPHIE DES GREFFES OSSEUSES

Alessandri. — Résection du fémur pour sarcome central; transplantation totale de péroné. Académie royale de médecine de Rome, 26 juin 1910, *in Clinica chirurgica*, t. XVIII, f. 9, 30 sept. 1910, p. 1915-1916.

Altschul. — Les sarcomes des os longs. *Beitrage zür Klinischen Chirurgie*, t. LXVII, avril 1910.

Axhausen. — Sur le processus de nécrose partielle du tissu osseux transplanté avec nouvelles recherches histologiques sur la transplantation osseuse chez l'homme. *Archiv. fur Klinisch. Chirurgie*, t. LXXXIX, f. 2, 1909.

— *Arch. f. kl. chir.*, XCIX, 2. Histologie des greffes.

Baschkirtzeff. — Sur la transplantation des os longs. Recherche expérimentale. *Chirourguitchesky Archiv Veliaminova*, t. XXVII, n° 4, 1911.

Baschkirtzeff. — Expériences de greffes d'os longs. XIe Congrès de Pirogoff des médecins russes. Saint-Pétersbourg, 22-28 avril 1910.

Barbet. — *Rev. de chir.*, sept.-oct.-nov. 1911. Trait. des pseud.

— *La Clinique*, 28 janv., 2 fév. 1912. Opér. de Hahn.

— De l'usage des greffes osseuses dans la cure de pseudarthroses diaphysaires acquises. *Thèse de Paris*, 1913.

Barker. — *Practitionner*, août 1912. Greffes.

Barling. — Sur le sarcome des os. *Surgery Gynecology and obstetric's*, t. X, n° 6, juin 1910.

Barth. — *Cong. all. chir.*, 1893-1894-1895-1908.

— *Arch. f. kl. chir.*, XLVI, 2. — XLVII, 2. — XLVIII, 3.

— *Beitr. z. pathol. anat. und. allgem. path.*, XVII.

Barthélemy. — Un cas de greffe osseuse. Société de médecine de Nancy, 11 janvier 1911, in *Revue médicale de l'Est* an XXXVIII, t. XLIII, n° 5, 1er mars 1911, p. 140-157.

Baschkirzew et Petrow. — Contribution à l'étude des greffes osseuses. *Deutsche Zeitschrifft fur Chirurgie*, t. CXIII, f. 5, 6 février 1912.

Baudoin. — A propos du traitement des ostéo-sarcomes. *Société des Chirurgiens de Paris*, 3 juin 1910. Dans le même numéro, le traitement des ostéo-sarcomes des membres par la résection parostale suivie de greffe osseuse restauratrice.

— De l'emploi du péroné dans les greffes osseuses, basé sur l'anatomie comparée. *Archives provinciales de Chirurgie*, t. XIX, n° 6, juin 1910.

Bauer. — Transplantation d'os. *Congrès de la société allemande de Chirurgie*, Berlin, 30 mars, 2 avril 1910.

Baum. — (Discussion). Transplantations osseuses. Société de médecine de Kiel, 18 mai 1911, in *Münchener medizinische Wochenschrift*, t. LVIII, n° 32, 8 août 1911.

— Amputation interscapulo-thoracique pour sarcome huméral. *Société de médecine de Münich*, 9 février 1910.

Berenger-Féraud. — *Traitement des fractures non consolidées*, 1871.

Bergenmann. — Combien de temps après la mort ou l'amputation, les os restent-ils aptes

à être transplantés sans risques d'infection. *Archiv. fur Klinisch. Chir.*, t. XC, f. 2, 1909, p. 279-288.

Bier. — In *J. de chir.*, mars 1913. Influence de la moelle.

Bittner. — (Discussion). Transplantations osseuses. Société de médecine de Brünn, 20 mai 1911. *Wiener Klinische Wochenschrift*, t. XXV, n° 4, 25 janvier 1912, p. 187-190.

Bloodgood. — Kystes bénins des os, sarcomes à cellules géantes et anévrysmes des os longs. Etude clinique et pathologique avec des conclusions sur la justification du traitement conservateur. *Congrès de l'association américaine de chirurgie* (Washington, 3-5 mai 1910).

— Kystes bénins des os, ostéites fibreuses, sarcomes à cellules géantes et anévrysmes osseux des os longs. *Annals of Surgery*, t. LII, n° 2, août 1910.

Bocquillon. — Considérations sur la thérapeutique chirurgicale des ostéosarcomes des membres. *Thèse de Lille*, 1913.

Borschardt. — Sur la question des opérations conservatrices dans les ostéosarcomes des os longs. *Revue de Chirurgie allemande*. Leipzig, 1908.

Bouchard. — Ostéo-sarcome kystique de l'humérus. Société anatomique de Paris, 7 avril 1911. *Bulletins et mémoires de la société*. An LXXXVI, 6e s., t. XIII, n° 4, avril 1911.

Brentano (Von). — *Cong. all. chir.*, 1908. Greffes.

Bruns. — *Cong. all. ch.*, 1881. Greffe de moelle.

Buerger. — Nouvelles études sur le sarcome des os. *The american Journal of the medical Sciences*, t. CXL, n° 3, sept. 1910.

Cavaillon et Alamartine. — Le traitement conservateur dans les sarcomes des os longs. *Lyon chirurgical*, t. II, nos 1 et 2, juin et juillet 1909.

Charbonnel et Parcelier. — *Gaz. hebdom. des sc. médic. de Bordeaux*, 1913. Ostéoplasties.

Clément. — Ostéo-sarcome de l'avant-bras. *Comité médical des Bouches-du-Rhône*, 22 juillet 1910.

Codivilla. — *Cong. internat. chir. Buda-Pesth*, 1909. — *Cong. ital. chir. Rome*, 1909. — *Sociedad medica argentina*, 18 mai 1910.

Coenen. — *Arch. f. k. ch.*, 1907. LXXXIII. Greffes.

Coley. — Plaidoyer pour un traitement plus conservateur des sarcomes des os longs. *The Journal of the American medical association*, t. LIV, n° 5, 29 janvier 1910.

— Sarcome de l'humérus. Société de Chirurgie de New-York, 9 nov. 1910, in *Annals of Surgery*, t. III, n° 2, février 1911, n° 268-291.

— Traitement conservateur des sarcomes des os. Congrès de l'association française de Chirurgie. Paris, 2-3 octobre 1911. *Pathologie et thérapeutique générales chirurgicales*. Dans le même et du même auteur le traitement du sarcome des os longs.

Cornil et Coudray. — *Ac. de méd.*, 7 août 1900. Greffes médullaires. — *Arch. de Médec. expérim.*, mai 1903. Greffes osseuses.

Cortes (De). — L'ostéo-sarcome de Lobstein. *La clinica chirurgica*, t. XVIII, n° 5, 31 mai 1910.

Dalla Vedova. — Quelques recherches expérimentales sur les greffes ostéo-articulaires. *Policlinico* (Seizione chirurgica), t. XIX-C, n° 1, janvier 1912.

Dardanelli. — *Arch. di orthopedia*, août 1912.

Dauvier. — Récidive de sarcome du bras. Société de médecine et de pharmacie de l'Isère, 17 oct. 1911. Compte rendu des séances de la société *in Dauphiné médical*, t. XXXV, n° 11, 7 nov, 1911, p. 235-237.

Debrez. — Transplantation sur le vivant d'os prélevé sur le cadavre. *Le Scalpel et Liège médical*, t. LXIV, n° 34, 18 février 1912.

Delbet-Poncet-Moty (Pr). — Les greffes osseuses de la Société de Chirurgie. Séance du 1er mai 1912.

Delbet (Paul). — Le traitement des ostéo-sarcomes des membres par résection parostale suivie de greffe osseuse restauratrice. *Société des Chirurgiens de Paris*, 10 juin 1910.

— Ostéo-sarcome ou tuberculose osseuse? *Journal des Praticiens*, t. XXIV, n° 23, juin 1910.

DESTOT. — Diagnostic radiographique des ostéo-sarcomes. Société de chirurgie de Lyon, 12 janvier 1911, in *Lyon Chirurgical.*

DONATI (MARIO). — *Clinica chirurgica,* 1913. Greffes libres.

DONATO. — *La clinica chirurgica,* t. XVII, n° 9, septembre 1909, p. 1525 à 1546.

DUBUJADOUX. — *Soc. chir.,* 20 février 1913.

DUCUING (J.). — Les greffes articulaires totales chez l'homme. *Revue de chirurgie,* XXXIIe année, n° 8, 10 août 1912, n° 9, 10 septembre 1912.

DUFFIEU. — *Thèse de Bordeaux.* Juillet 1911. Traitement des pseudarthroses.

ENDERLEN. — *D. z. f. ch.,* 1899, II, p. 574. Cartilage conjugal.

— Transplantations osseuses. *Soir médical de Würzbourg,* 12 juillet 1910.

EVE. — (Discussion). Sarcome myéloïde du tibia, résection du tiers supérieur de l'os suivie de son remplacement par une portion de péroné. Société royale de médecine de Londres, section clinique, 13 octobre 1911, in *Proceedings of the Royal Société of medicine,* t. V, n° 1, p. 1 à 27, clinical section.

FAY (H.). — Ostéo-sarcome globo-cellulaire de la diaphyse humérale. Résection. Transplantation restauratrice du péroné. Société anatomique de Paris, 14 juin 1912. In *B. et M. de la Société,* an LXXXVII, 6e série, t. XIV, n° 6, juin 1912, p. 278-281.

FIORI. — Trois cas d'amputation interscapulo-thoracique. Contribution clinique et histologique à l'étude des sarcomes et des endothéliomes osseux. *Clinica chirurgica,* t. XVIII, n° 5, 31 mai 1910, p. 1023 à 1044.

FRANGENHEIM. — Résultats éloignés de l'ostéoplastie expérimentale. *Archiv. für Klinische chirurgie,* t. XCIII. f. 1, 1910.

GAIN. — De la greffe libre d'un segment de péroné dans la continuité des os longs. *Th. de Paris,* 1911.

GANGOLPHE. — Contribution à l'étude du traitement conservateur dans les sarcomes présumés malins des os longs. *Lyon Chirurgical,* t. II, n°s 5 et 6, octobre et novembre 1909.

— Considérations sur la résection du tibia pour ostéo-sarcome et sur l'utilisation du péroné. *Société de chirurgie de Lyon,* 24 juin 1900.

GAYET. — Ostéosarcome de l'extrémité supérieure de l'humérus. Résection. Guérison. *Lyon Chirurgical,* septembre 1911.

GARNIER. — *Thèse Montpellier,* 1909. Autoplastie de lambeau cutané.

GELINSKY. — *B. z. kl. ch.,* 1906. XLVIII, 1.

GENTIL. — Sarcome du tibia. Résection. Autoplastie (*Méd. contemp.,* XXV. Lisbonne, 1907).

GOYET. — (Discussion). Ostéo-sarcome de l'extrémité supérieure de l'humérus. Résection de la moitié de cet os. Guérison. Société de chirurgie de Lyon, 15 juin 1911, in *Lyon Chirurgical,* t. VI, n° 3, 1er septembre 1911, p. 338-355.

GRIOLET. — Etude sur la coexistence des exostoses ostéogéniques et des enchondromes. *Th. Lyon,* 1907.

GROUZDEFF. — Etat actuel de la question de la greffe osseuse libre. Société des chirurgiens russes de Moscou, 2 octobre 1911. In *Chirourguitchesky Archiv. Veliaminova,* t. XXVIII, n° 1, 1912, p. 184 et 190.

GUINARD. — Deux cas de résection pour ostéo-sarcome présumé malin des os longs. *Lyon Chirurgical,* t. VII, n° 2, 1er février 1912.

HABSCHER. — Transplantation d'un péroné de cochon pour remédier à une absence congénitale du péroné. Société de médecine de Bâle, 7 oct. 1911. In *Correspondenz-Blatt fur Schweitzer Aerzte,* t. XLII, n° 9, 20 mars 1912, p. 351-358.

HAGEN-TORN. — *Cong. ch. russe Moscou,* 1911, in *J. de chir.*

HAMMESFAHR. — Greffe articulaire. Société des sciences médicales et naturelles du Bas-Rhin (Bonn), 13 nov. 1911. In *Deutsche Medizinische Wochenschrift,* t. XXXVIII, n° 822, février 1912, p. 389-390.

HEIDENHAIN. — *Cong. ch. all.,* 1908.

HELFERICH. — *Cong. all. ch.,* 1894, — *D. z. f. ch.,* 1899, II, p. 564. Gr. cartilage conjugal.

HUGUIER (Alphonse). — Résection du cubitus pour ostéo-sarcome avec greffe autoplastique d'un segment du péroné de la malade. Présentation à la Société des chirurgiens de Paris. In *Paris Chirurgical,* 1910, p. 495.

HUGUIER (A.). — Le traitement des ostéo-sarcomes des membres par la résection parostale suivie de greffe osseuse restauratrice. In *Paris Chirurgical*, 1910, p. 569 à 599 et p. 626 à 628.

— Transplantation du péroné pour réparer un humérus réséqué pour ostéo-sarcome. Présentation à la Société des chirurgiens de Paris. In *Paris chirurgical*, 1911, p. 153 à 160.

— *Idem*. In *Paris Chirurgical*, 1912, p. 630 à 632.

JABOULAY. — Résultat éloigné d'un évidement pour ostéo-sarcome myéloïde du radius. In *La Presse médicale*, n° 65, samedi 10 août 1912, p. 671.

JANEWAY. — Autoplastie osseuse pour transplantation. *Annals of Surgery*, t. LII, n° 2, août 1910. Analysé in *Journal de Chirurgie*, t. V, n° 5, nov. 1910, p. 526.

JOKOI. — *D. z. i. ch.*, septembre 1912. Emulsion périoste.

JOURDAN. — Résection de l'extrémité supérieure de l'humérus pour sarcome. Société de chirurgie de Marseille, 16 février 1911. In *Marseille Médical*, t. XLVIII, n° 7, 1er avril 1911, p. 231-233.

KAUSCH. — XXVIIIe Congrès de la Société allemande de Chirurgie, avril 1909. Analysé in *Berliner Klinisch. Woch.*, 17 avril 1909 et Contribution à l'étude de la transplantation libre d'os mort. *Centralblatt für Chir.*, t. XXXVI, n° 40, 2 octobre 1909.

— Sur la greffe osseuse : contribution à la transplantation de l'os mort. *Beitrage zur Klinischen Chirurgie*, t. LXVIII, f. 3, juillet 1910. Analysé in *Journal de Chirurgie*, t. V, n° 3, septembre 1910, p. 264.

KENTY (Mac). — Transplantation osseuse avec relation de cas. *Surgery gynecology and obstetric's*, t. XI, n° 5, novembre 1910.

KŒPLIN. — Discussion : trois cas d'ostéo-sarcome. Société des Sciences Médicales de Saint-Etienne, 3 mai 1911. *La Loire Médicale*, t. XXX, n° 6, 15 juin 1191, p. 210-233.

KOSTLIVY. — Sarcome périostique. Société des Médecins Tchèques à Prague (section de Chirurgie) 9 janvier 1911, in *Casopsis lekorav ceskych*, t. L, n° 5, 4 février 1911, p. 182-187.

KOTZELLO. — *Cong. ch. russe Moscou*, 1911. In *J. chir.*, 1912.

KUTTNER. — Deux cas suivis de succès de transplantation d'articulations provenant de cadavres. Association Silésienne pour l'avancement des sciences en Allemagne. Section de Médecine, 15 juillet 1910. Analysé in *Journal de Chirurgie*, t. V, n° 4, octobre 1910, p. 388.

— Greffes prélevées sur des cadavres, *Beitrage zur klinische Chirurgie*, t. LXXV, f. 1, 2 août 1911, p. 1 à 35.

— Un cas de greffe d'une articulation de singe. Société de Chirurgie de Breslau, 11 décembre 1911. In *Berlinger klinische Wochenschrift*, t. XLIX, n° 6, 5 février 1912, p. 279 à 283.

LAMBOTTE. — *De l'intervention opératoire dans les fractures.*

LE DENTU. — *Ac. des Sc.* 15 novembre 1898. Os décalcifié.

LEURET. — La transposition du péroné après destruction par ostéomyélite de la diaphyse tibiale. *Paris Chirurgical*, t. III, n° 2, février 1911, p. 97 à 103.

LEXER. — Sur les transplantations articulaires et osseuses. Communications au XXXIXe Congrès allemand de Chirurgie, Berlin, mars-avril 1910, in *Centralblatt für Chirurgie*, n° 31, 1910, p. 18 à 21. Analysé in *Journal de Chirurgie*, t. V, n° 3, septembre 1910, p. 265.

— Sur les transplantations libres, XLe Congrès de l'Association allemande de Chirurgie. Berlin, 19-22 avril 1911. In *Centralblatt für Chirurgie*, t. XXXVIII, n° 29, 22 juillet 1911.

— *Cong. all. chir.*, 1908, 1909, 1910, 1911, in *A. f. k. ch.*

LOBENHOFFER. — Contribution à l'étude de la transplantation d'os libre. *Beitrage zur Klinischen Chirurgie*, t. LXX, f. 1, octobre 1910. Analysé in *Journal de Chirurgie*, t. VI, n° 1, janvier 1911, p. 38.

LOTHEISSEN. — *B. z. kl. chir.*, 1900, XXVII, 3.

MAC EWEN. — *Rev. de chir.*, 1882.

MAGRADER. — Greffes osseuses et ostéoplastie. Présentation d'un cas d'ostéoplastie. *Surgery Gynecology and obstetric's*, t. XI, n° 2, août 1910.

MALHERBE. — Sarcome du bras. Société anatomo-pathologique de Nantes, 17 mai 1911, in *Gazette Médicale de Nantes*, t. XXIX, n° 20. 20 mai 1911, p. 385 à 395.

MANGOLDT (Von). — *Arch. f. kl. ch.*, 1904, LXXIV, 2.

MAUCLAIRE. — Ostéo-sarcome à cellules rondes de la diaphyse cubitale. Homo-greffe avec le péroné, insuccès. Société de Chirurgie de Paris, 31 mai 1911, in *Bulletins et Mémoires de la Société*, n° 22, 13 juin 1911, p. 753 à 789.

MEINHARD. — Etude sur les sarcomes des os longs. *Chirourguit chevsky. Archiv Veliaminova*, t. XXVI, n° 4, 1910.

MOTY. — Les greffes osseuses. Société de Chirurgie, séance du 1er mai 1912.

MUELLER. — *Cong. all. chir.*, 1892, 1893, 1895, 1897. In *Centrabl. f. ch.*

MULLER. — Nouvelle méthode autoplastique pour allonger les os longs. *Medizinische Klinik*, t. VII, n° 53, 31 décembre 1911.

NAKAHARA et DILGER. — *B. z. k. ch.*, 1909, LXIII, 1. Emulsion périoste.

NEUMANN. — Remplacement autoplastique de l'extrémité du radius réséqué pour sarcome. Réunion libre des Chirurgiens de Berlin, 12 juin 1911. In *Deutsche medizinische Wochenschrift*, t. XXXVII, n° 37, 14 septembre 1911, p. 1721-1722.

NOESSKE. — Sarcome de l'humérus avec fracture spontanée Société des Sciences naturelles et médicales de Dresde, 11 mars 1911, in *Munchener medizinische Wochenschrift*, t. LVIII, n° 21, 23 mai 1911, p. 1157 à 1158.

NOVÉ-JOSSERAND. — *Soc. chir., Lyon*, 5 nov. 1906.

OLLIER. — *Traité des résections*, 1885. — *Traité de la régénération des os*, 1867. — *Traité des résections*, 1885. — *Rev. de chir.*, 1891. Ostéogenèse chirurgicale. — *Idem.*, 1897. Ostéoplastie.

PATTERSON. — *Lancet*, 1878, II, p. 539. Hétéroplastie.

PAUCHET. — Traitement chirurgical du sarcome des os longs. *La Clinique*, 3 septembre 1909.

PAVLOFF-SCLVANSKY. — Etude sur la transplantation du tissu osseux. *Chirourguia*, t. XXIX, n° 169, janvier 1911.

PETROFF. — Changement des idées sur la valeur et l'avenir des os longs transplantés. Xe Congrès des Chirurgiens russes (Saint-Pétersbourg), 19 au 22 décembre 1910. Pathologie et thérapeutique chirurgicales générales.

— *Cong. chir. russe, Moscou*, 1911. In *J. chir.*, 1912, II, 570.

PIQUÉ (R.) (Paris). — Discussion sur les greffes osseuses. Société de Chirurgie de Paris in *Bulletins et mémoires de la Société*, t. XXXVIII, n° 17, 7 mai 1912, p. 607 à 613.

PONCET et LERICHE. — Tuberculose inflammatoire et sarcome. *Bulletin et Mémoires de la Société de Chirurgie* de 1911, p. 885.

POTEL et LEROY. — Le traitement économique des ostéo-sarcomes centraux. *Echo médical du Nord*, XIIe année, n° 52, 27 décembre 1908.

PRASCINE. — Du développement de l'ostéoplastie et de la résection des os du membre inférieur. Société des médecins de l'Université de Kazan, 13 novembre 1910. *Chirourguit chesky. Archiv. Veliaminova*, t. XXVII, n° 2, 1911, p. 377 à 382.

RANZI. — *A. f. kl. ch.*, 1906, LXXX.

REICHEL. — *Cong. all. chir.*, 1903.

RETTERER et LELIÈVRE. — Du tissu osseux et de l'ossification périostique. Société de Biologie de Paris, 16 décembre 1911. In *Comptes rendus hebdomad. de la Société*, t. LXXI, n° 36, 22 décembre 1911, p. 629 à 632.

RIBAS Y RIBAS. — Discussion. Contribution au diagnostic précoce de l'ostéo-sarcome. IIIe Congrès espagnol de chirurgie. Madrid, 9-13 mai 1910.

RICARD. — *Ac. de Med.*, 1891. Hétéroplastie.

— *Société de chir. de Paris.* — 28 février 1910; 1er mai 1912; 16 octobre 1912.

— *Soc. de chir. de Lyon.* — 22 novembre 1906.

RICHE. — Volumineux ostéo-sarcome de l'extrémité supérieure de l'humérus. *Société des Sciences médicales de Montpellier*, 27 mai 1910.

RITTER. — Contribution à la transplantation des tissus, *Medizinische Klinik*, t. VI, n° 17, 24 avril 1910.

ROSENBACH. — Sur le traitement chirurgical conservateur des sarcomes des os. Société des Médecins de la Charité. Berlin, 1er février 1912. In *Berliner Klinische Wochenschrift*, t. XLIX, n° 13, 25 mars 1912, p. 613-617.

SCHENE. — Recherches sur la transplantation des tissus (discussion). Société de médecine de Marbourg, 18 janvier 1911. In *Münchener medizinische Wochenschrift*, t. LVIII, n° 11, 14 mars 1911, p. 600, 601.

SCHWARTZ. — Sarcome à myéloplaxes de l'extrémité inférieure du fémur. Résection. Résultats après dix-huit ans. *Bulletin et Mém. Soc. Chirurg.*, Paris, 1912.

SERRES. — Contribution à l'étude des tumeurs inflammatoires simulant les sarcomes. *Thèse de Montpellier*, 1913.

STIEDA. — Sur les greffes osseuses. Société de médecine de Halle-sur-Saale. *Münchener medizinische Wochenschrift*, t. LVIII, n° 4, 24 janvier 1911, p. 221, 222.

— *A. f. k. chir.*, 1911, XCIV, 4.

STOUKKEY. — *B. z. kl. ch.*, 1912. LXXX, 1.

STREISSLER. — XXXVIIIe Congrès allemand de Chirurgie, 1909 (analysé in *Berliner Klinisch. Woch.*, 17 avril 1909).

— L'état actuel des résultats cliniques personnels obtenus dans la transplantation de l'os humain vivant. *Beitrage zur Klinischen Chirurgie*, t. LXXI, f. 1, décembre 1910. Analysé in *Journal de Chirurgie*, t. VI, n° 2, février 1911, p. 160.

SULTAN. — Verhandt. d. deutschen. Gess. für Chirurg., 1902.

TAVERNIER. — Tumeur kystique de l'extrémité supérieure du tibia. Evidement. Récidive. Résection. *Lyon Chirurgical*, 1910.

THOMSON. — Résection partielle de l'humérus pour sarcome périosté. *Société médico-chirurgicale d'Edimbourg*, 14 décembre 1910.

TISSERAND. — Deux observations de traitement conservateur d'ostéo-sarcomes dont un cas avec greffe homoplastique. *Lyon Chirurgical*, t. V, n° 2, 1er août 1911. Analysé in *Journal de Chirurgie*, t. VII, n° 4, octobre 1911, p. 406.

TIXIER. — Deux cas de chirurgie osseuse conservatrice. Société de Chirurgie de Lyon. *Lyon Chirurgical*, t. V, n° 2, 15 décembre 1910, p. 196 à 208.

— Opération conservatrice dans un cas d'ostéo-sarcome; résection du genou pour une tumeur analogue du tibia. Société de Chirurgie de Lyon, 17 mars 1910. Analysé in *Journal de Chirurgie*, t. V, n° 1, juillet 1910.

TSUNODA. — Recherches expérimentales sur la formation d'os aux dépens d'ostéoblastes périostés transplantés. *Virchows Archiv für pathologische Anatomie und Physiologie und für Klinische Medizin*, t. CC, f. 1, 2 avril 1910.

VERHOEGHE. — Les transplantations hétéro-plastiques d'os frais, de périoste, de cartilage. *Archives médico-chirurgicales de province*, t. VI, n° 4, avril 1911.

VESVAL. — Ostéo-sarcome de la tête de l'humérus. Désarticulation, guérison. *Société anatomo-clinique de Lille*, 11 mai 1910.

VIANNAY. — Ostéo-sarcome de l'extrémité inférieure du radius; résection épiphyso-diaphysaire, guérison se maintenant depuis plus de deux ans. Société de Chirurgie de Lyon, 2 juin 1910.

VINCENT. — *Rev. chir.*, 1884. Moelle osseuse.

VORONOFF (S.). — *Feuillets de chirurgie et de gynécologie*, Paris, Octave Doin, éd., 1910.

WALTHER. — Résection de l'extrémité inférieure du radius pour ostéo-sarcome. Greffe de l'extrémité supérieure du péroné. Société de Chirurgie de Paris, 24 mai 1911, in *B. et M. de la Société*, t. XXXVII, n° 20, 30 mai 1911, p. 739 à 747.

— Résultats éloignés (dix-huit mois) d'une greffe ostéo-articulaire. Société de chirurgie, 16 octobre 1912. In *Bull. et mém. de la Société*, t. XXXVIII, n° 32, 22 octobre 1912, p. 1198-1204.

WILLEMS. — *Soc. chir.*, 19 janvier 1909.

WOLFF. — *Arch. f. kl., chir.*, 1892. — *Berlin. kl. Wosch.*, février 1894.

PATENT OFFICE LIBRARY

BIBLIOGRAPHIE DES GREFFES ARTICULAIRES

Barth. — Sur la vitalité des morceaux d'os replacés, *Arch. f. klin. Chirurgie*, 1897, p. 471-477.

Bauer et Weil. — *XXXIXe Kongress der Deutschen Gesellschaft für Chirurgie*, Berlin, 1910.

Beer (Arthur). — *Ueber plastische Deckung von Hautdefekten an den Gelenken*, Inaug. dissert., Freiburg, c. B. 1903, 8°, 38 p.

Bergemann. — Wie lange nach dem Tode oder nach Amputation bleibt der Knochen bezüglich seiner Keimfreiheit transplantationsfähig? *Archiv. f. klin. Chir.*, XC, 2, 1909, 279-288.

Buccheri. — Die chirurgische Behandlung der Gelenkdeformitäten, *Ztschr. f. orthop. Chir.*, Stuttg., 1911, XXVIII, 114-165.

Carrel and Burrews. — Cultivation of tissues in vitro and its technique. An addition to the technique of cultivation of tissues in vitro, *Journal of Experimental Medecine*, 1911.

Carrel. — Résultat éloigné de la transplantation de l'artère poplitée d'un homme sur l'aorte d'une chienne. *Society of experimental Biology and medecine*, New-York, 1908.

Carrel. — La transplantation des membres, *Revue de Chirurgie*, Paris, 1908, XXXVIII, 673-681.

Cornil et Coudray. — Réparation des cartilages, *Journal de l'anatomie et de la physiologie*, n° 4, juillet-août 1905, p. 379.

Dastre. — Sur la possibilité de la greffe du cartilage articulaire, *C. R. Acad. des sc.*, Paris, CXLVI, 1908, n° 4, p. 193, n° 11, p. 600.

Desguin. — La chirurgie des ménisques articulaires, *J. de chir. et Annales soc. belge de chir.*, Brux. 1909, XI, 193-200.

Ducuing. — Les greffes articulaires totales, *Toulouse médical*, 15 mars 1912, p. 73.

Ducuing et Jacotot. — A propos de greffes libres. Où trouverons-nous des greffons? *Province médicale* du 16 mars 1912, p. 117.

Galeazzi (R.). — Sul trapianto della cartilagine interepifisaria, *Rev. Ist. Lomb. di. sc. e lett, Rendic.*, Milano, 1908, 2, s., XLI, 111-116.

Garre. — Transplantationem in der Chirurgie, *Vhdlg. d. Gesellsch. deutsch. Naturf. u. Aerzte*, 1906, Leipzig, 1907, 202-216.

Hans von Haberer. — Zur Frage der Knochencysten, zugleich in Beitrag zur freien Knochentransplantation, *Archiv. für klin. Chir.*, XCIII, Bd. II. 1910.

Hoffmann. — Weitere Untersuchungen und Erfahrungen über Periost-Transplantation bei Behandlung knöcherner Gelenktankylosen, *Beitr. z. klin. Chir.*, Tübingen, 1908, LIX, 716-732, 4 pl.

Impallomeni. — Sultrapiento delle articolazioni, *Archiv di orthoped.*, 1911, XXVIII, p. 3-4.

Judet. — La greffe des tissus articulaires ; recherches de chirurgie expérimentale, Paris, Baillière, 1908, in-8°.

Judet. — Sur la possibilité de la greffe du cartilage articulaire, *Ac. d. sc.*, Paris, séance du 6 août 1906 [plus n° 7127].

Judet. — Essai sur la greffe des tissus articulaires, *C. R. Ac. d. sc.*, Paris, 1908, CXLVI, 600-603.

JUDET. — La greffe des articulations, *Rev. de Chir.*, Paris, 1909, XL, n° 7-1-22, 18 fig.
KAUSCH. — *Beiträge zur klinische Wochenschrift*, 1910, LXVIII, 3, 670, 717.
KÜTTNER. — Neues Verfahren zur operativen Behandlung der Gelenktuberculose, Societi chir. Breslau, 10 juillet 1911, In *Zentralblatt für Chir.*, 2 sept. 1911, n° 35, p. 1184.
KÜTTNER. — *XXXIX*e *et XL*e *Congr. allemand de Chirur.*, 1910, 1911.
KÜTTNER. — Zwei Fälle von Gelenktransplantation mit Erfolge, *Berl. klin. Wochenschr.*, 15 avril 1910, XLVII, n° 33, 1556.
KÜTTNER. — Greffes prélevées sur des cadavres, *Beitr. z. klin. Ch.*, Tübingen, 1911, heft 1-2, 1-39.
LEFAS. — Sur la réparation du cartilage articulaire, *Arch. de méd. expérim. d'anat. pathol.*, mai 1902.
LEGENDRE. — Recherches sur la survie des cellules, *Biologica.*, 15 novembre 1911, p. 357.
LEXER. — Die Verwendung der freien Knochenplastik nebst Versuchen über Gelenkversteifung und Gelenktransplantation, *Arch. f. klin. Chir.*, Berlin, 1908, LXXXVI, 939-954.
LEXER. — Sur les transplantations libres, *XLV*e *Congr. allem. de chirurgie* de Berlin, 1911.
LEXER. — Ueber Gelenktransplantationem, *XXXIX*e *Kongress d. deutsch Gesellsch. f. Chir.*, Berlin, 30 mars-2 avril 1910.
LEXER. — Ueber Gelenktransplantationen, *Vhdlg. d. deutsch. Gesellsch. f. Chir.*, Berlin, 1909, XXXVIII, 2 Beil., 398-413.
MAC CURDY. — Plastic operations to elongate cicatricial contraction across joints, *An. J. orthop., surg. Phila*, 1908-9, VI, 494-500.
OLLIER. — *Traité des résections*, t. I, Résection en général; t. III, Résection du genou.
Paul BERT. — *De la greffe animale*, thèse Paris, 1863.
PIEDAGNEL. — Mémoire sur la réunion des parties complètement séparées du corps, *Bull. Soc. an.*, 1838 (Rapport Berard).
POZZI. — La culture des tissus in vitro, *Presse médicale*, 18 mars 1841, p. 204-212.
POZZI. — La vie alternante des tissus (Carrel), *Presse médic.*, 17 janv. 1912.
POZZI. — La vie alternante des tissus (Carrel), *Presse méd.*, 13 mai 1912.
RETTERER. — Influence de l'inactivité sur la structure du cartilage diarthrodial, *C. R. Soc. biol.*, Paris, 1908, LXV, 1, 155-158.
ROVSING. — Sort du cartilage transplanté, *Chirurgia Mosk*, 1903, XIII, p. 617.
SEGGEL. — Contrib. expér., à l'anat. et la pathol. des cartilages des jointures. *Deutsche Zeitschr. f. Chir.*, Leipzig, 1904, LXXV, 326-357, 453-466.
SCHONE. — Tentatives de greffes des tissus homoplastiques et hétéroplastiques, *XL*e *Congrès allemand de chirurgie*, Berlin, p. 79.
TUFFIER. — Résection chondroplastique, *Bull. et mém. Société chirurgie*, 1er mai 1901, p. 492.
TUFFIER. — Greffes ovariennes, *Soc. chir.*, 25 octobre 1911.
VAUGHAN. — Transplantation of the left hnee-joint, *Surg. Gynec.*, et obst. Chicago, 1111, XIII, 80.
VREDEN. — Transplantation de la diaphyse fémorale à la place de l'articulation du genou excisée pour lésion tuberculeuse, *Russk Vratch*, St-Petersb, 1910, XI, 182.
WALTHER. — Résection de l'extrémité inférieure du radius pour ostéosarcome, etc., *Compt. R. Soc. chir.*, séance 23 mai 1911, p. 738.
WREDE. — Die Behandlung veralteter Kniescheibenbrüche, *Med. klin. Berl.*, 1908, n° 47.
WREDE. — Expériences de transplantation articulaire, *XXXVIII*e *Congrès allemand de chirurg.*, Berlin, avril 1904, p. 238.

PATENT OFFICE LIBRARY

TABLE D'AUTEURS

A

Abadie J. (Oran), 179.
Abadie (Mme Dr), 181.
Adamekewitsch, 16, 90.
Albée, 41, 47.
Alessandri, 175.
Almartine, 3.
Altschul, 3.
Anschuetz, 101.
Aschausen, 9, 11, 12, 16.

B

Barbet, 15, 35.
Bardenheuer, 4, 34, 137, 138.
Barth, 9, 12, 16, 39, 40, 87, 99, 132, 146, 153.
Barker, 98, 140.
Bauer, 10, 56.
Bastianelli, 37, 159.
Bergenmann, 10, 55.
Berger, 89.
Bezzozero, 39.
Bier, 138.
Blaret, 8, 95.
Bobio, 37, 160.
Bond, 62, 139, 144, 145.
Bonome, 12, 16.
Borchardt, 3.
Baschkirzew, 12, 18.
Brade, 27, 144.
Bramann (Von), 137.
Braunberger, 130.
Brentano, 12, 135, 147.
Brown (W.-G.), 16.
Brown (C.-P.), 16.
Bruet, 8.
Buchmann, 52, 56, 73.
Buscarlet, 16.

C

Carrel, 11, 23, 56, 92.
Catellani, 37, 160.
Cavaillon, 3.
Chambard, 12.
Charbonnel, 141.
Chassevant, 169.
Cluton, 6.
Codevilla, 4, 5, 12, 19, 27, 34, 36, 37, 135, 138, 152, 157, 160, 161, 178.
Codmann, 37, 161.
Coenen, 34, 141, 152.
Contremoulin, 198.
Cornil, 39, 40, 50.
Coryllos, 181.
Coudray, 39, 40, 58.
Cramer, 37, 126.
Curtillet, 38, 157.
Curtis, 38, 158.

D

Dalla Védova, 17, 58, 60, 78.
Dardanelli, 142, 167.
Dastre, 49.
David, 16.
Dégerine, 107.
Delagenière, 12, 28, 84, 125.
Delanglade, 12, 34.
Delbet (Pierre), 12, 14, 19, 28, 50, 62, 174.
Delbet (Paul), 9.
Delitch, 101.
Deutschlander, 195.
Digler, 10.
Donato de Francesco, 97, 161.
Ducuing, 50, 53, 54, 58, 60, 61, 76, 77, 79, 81.
Dugas, 125.
Duval (Pierre), 89, 185.

E

Eiselberg (Von), 38, 98.
Enderlen, 176.

F

Fay, 130.
Foy, 129.

Feinen, 137.
Fergusson, 47.
Fischer, 49.
Fischœder, 16.
Flourens, 90.
Francesko, 37.
Frangenheim, 9, 14.
Frankel, 89.
Frankenstein, 176, 178.
Froelich, 12.

G

Gallaud, 105, 118.
Gangolphe, 3, 13.
Garovi, 162.
Gelinsky, 38, 154, 155, 164.
Gentil, 12, 146.
Gley, 200.
Goas Goncalves Martins, 130.
Goebel, 52, 56, 73, 77, 196.
Goldmann, 12, 16, 147.
Gourdon, 95.
Govea, 13, 20, 123.
Gravier, 163.
Grosse, 9, 99.
Gultoln, 12.

H

Hacker, 99, 147.
Hafka, 176, 178.
Hagen, Tarn, 5.
Hahn, 2, 12, 15, 34, 35, 37, 162.
Hallé, 112, 127.
Haschimato, 12, 15, 35, 37, 136, 142, 162, 163.
Heidenhein, 19, 142, 147.
Heurteau, 3.
Hinz, 52, 56, 62, 71, 72, 194.
Hobbs, 85.
Hoffmann, 28, 134, 140.
Howet, 101.
Huguier, 12, 13, 112, 115, 126, 129, 130, 132, 133.
Huntington, 12, 15, 34, 35, 37, 163.

I

Impallomeni, 50, 55, 58, 60, 78, 79.
Imbert, 125.

J

Jacob, 185.
Jacomawitch, 16.
Job, 90.
Josan, 130.
Jouvin, 147.
Judet, 49, 55, 58, 60, 78, 79.
Juvin, 148.

K

Katzella, 12.
Katzenstein, 2, 179.
Kausch, 9, 18.
Klepp, 16.
Kacher, 87.
Kasnowsky, 40.
Koussa, 88.
Kraauwenkel, 90.
Küttner, 8. 9, 12, 50, 52, 53, 54, 55, 60, 63, 65, 75, 76, 79, 80, 190, 191.

L

Lambotte, 12, 142, 143.
Laurent, 39.
Lebec, 112.
Le Dentu, 90.
Lefas, 58.
Lejars, 3.
Le Jembel, 140.
Loewen, 16, 17.
Léonté, fils, 57, 70, 188.
Léopold, 49.
Leriche, 95.
Leuret, 37, 112. 163.
Lexer, 9, 10, 11, 12, 28, 49, 51, 52, 53, 54, 56, 58, 59, 60, 61, 62, 63, 67, 68, 70, 71, 72, 73, 75, 76, 77, 78, 79, 80, 81, 187, 188, 190, 192, 193, 194.
Lobenhoffer, 17.
Lœbker, 164.
Lombard, 181.
Lorrain, 115, 128, 132.
Lotheisen, 38, 154.

M

Mac Even, 9, 12, 91, 98.
Mac Gill, 7, 96.
Mac Kanty, 37, 164.
Mac Williams, 12, 182.
Madeleine, 130.
Mangold, 16, 143.
Manley, 16.
Maragliano, 48.
Marullaz, 107, 118, 169.
Mauclaire, 38, 112.
Meekren, 90.
Mertens, 39.
Mesnager, 12, 127.
Metschnikoff, 8, 95.
Michulicz, 3.
Mollin, 13.
Monod, 3.
Morestin, 38, 181.
Mossé, 90.
Moty, 12, 96, 97.

Muller, 12, 16, 34, 37, 38, 154, 155, 164.
Murphy, 12, 52, 148, 179.

N

Nakokara, 10.
Nélaton, 52.
Neuville, 14.
Nicolle, 8.
Noccioli, 37, 164, 165.
Nové Josserand, 12, 34, 153.
Nutt, 48.
Nuttal, 8, 95.

O

Ollier, 5, 16, 49, 76, 80, 89, 127.
Ombrédanne, 47, 127.
Oppel, 180, 182.

P

Parcelier, 141.
Partsch, 143.
Pascale, 16.
Patterson, 96.
Paul Bert, 49.
Payr, 6, 180, 181, 182.
Péan, 6.
Perrando, 37, 165.
Perry, 90.
Petit (J.-L.), 3.
Petit (G.), 119.
Petrow, 12, 16, 18.
Picqué, 126.
Poirier, 37, 166.
Poncet, 11, 97, 99, 113.
Portsch, 12.
Postempski, 89.

R

Radzemowsky, 12, 16.
Raechel, 12, 34.
Ranzi, 98, 126.
Raouenbuset, 27.
Rebentixh, 143.
Rehn, 14, 16, 17, 18, 62.
Rendu, 153.
Reynier, 89.
Ricard, 83, 91.
Rigolot, 112, 130.
Rochet, 52.
Roman, 16.
Rouhier, 90.
Rowsing, 13, 100, 133.

S

Sacchi, 39.
Sacerdotti, 12.
Savy, 117.
Scheuer, 137.
Schlosser, 15, 35, 38, 153, 155, 166.
Schmidt, 16.
Schwartz, 83.
Seggel, 49.
Senn, 9.
Sievers, 70, 189.
Simmonot, 112.
Sô, 15, 136, 142, 162, 163.
Spiwacoff, 109.
Spoturno Coty, 105, 118, 167.
Sprengel, 38.
Springer, 52, 57, 70.
Stermann, 101.
Stone, 37, 166.
Stoukkey, 2, 12, 18, 19, 28, 38, 100, 134, 140, 177.
Streissler, 3, 12, 14, 17, 20, 24, 25, 28, 62, 99, 125, 133, 134, 135, 147.
Sultan, 16.
Swift, 46.

T

Tchige, 179.
Tiermann, 16.
Tietze, 56, 67, 192.
Tisserand, 14, 118.
Tomita, 7, 12, 16, 96, 97, 137, 145, 146.
Trouessard, 14.
Tuffier, 12, 14, 49, 53, 62, 174, 183.

U

Ubenhut, 8.

V

Valan, 16, 39, 40.
Vallas, 158.
Verneuil, 172.
Vianna (Gaspar), 124.
Vianney, 13, 115.
Voronoff (S.), 83, 91, 101, 105, 118, 167, 196, 198, 200.
Voronoff (G.), 101, 107, 169, 172.
Vorschutz, 100, 182.
Vulpins, 12, 34.

W

Wakabaschi, 14, 62.
Walter, 4, 12, 13, 18, 24, 50, 52, 56, 67, 68, 115, 181, 192.
Waughan, 52, 62, 74, 75, 195.
Weil, 56.
Weiss, 38.
Will, 28.
Wolff, 12, 15, 16, 34, 38.
Wred, 50, 60.

PATENT OFFICE LIBRARY

TABLE DES MATIÈRES

Pages.

Avant-propos 1

GREFFES OSSEUSES

Introduction 1
Indications 3
Du greffon 6
A. Corps étrangers 6
B. Greffes hétéroplastiques 7
C. Greffes homoplastiques 9
D. Greffes autoplastiques 12
Évolution de la greffe 16
Technique opératoire 20
Technique des greffes autoplastiques 27
Opération de Hahn-Huntington 35
Greffes osseuses du crâne 39
Greffe d'une partie du tibia sur l'épine dorsale dans le traitement du mal de Pott . 41

GREFFES ARTICULAIRES

Historique 49
Indications 51
Du greffon 55
Évolution de la greffe 58
Greffes semi-articulaires 63
Greffes articulaires sans capsule ni synoviale 71
Greffes d'articulations complètes avec capsule et synoviale 73
Technique 75

OBSERVATIONS DES GREFFES OSSEUSES

Greffes hétéroplastiques 83
Crâne 83
Cubitus 91

Radius 96
Humérus 96
Tibia 96

GREFFES HOMOPLASTIQUES 98
Radius 98
Humérus 98
Tibia 98
Fémur 100

GREFFES AUTOPLASTIQUES 101
Cubitus 101
Radius 118
Humérus 126
Tibia 139
Fémur 167
Clavicule 179
Maxillaire inférieure 179

OBSERVATIONS DES GREFFES ARTICULAIRES

Greffes de cartilage 183
Greffes semi-articulaires 187
Greffes articulaires complètes sans capsule ni synoviale 193
Greffes d'articulations complètes avec capsule et synoviale 194

BIBLIOGRAPHIES 205

23.8.17.

PATENT OFFICE LIBRARY

WELLCOME LIBRARY INSTITUTE

PATENT OFFICE
LIBRARY